ÇUKUROVA NÖROLOJİK BİLİMLER DERNEĞİ

20 ÇUKUROVA NÖROLOJİ GÜNLERİ

BİLDİRİ KİTABI

ADANA

16-18 EKİM 2026

HİLTON OTEL

www.cukurovanoroloji.org

ÇUKUROVA NÖROLOJİK BİLİMLER DERNEĞİ

SÖZEL BİLDİRİLER

ÇUKUROVA NÖROLOJİK BİLİMLER DERNEĞİ

SS-1 KRİTİK HASTALARDA ENSEFALOPATİNİN SİKLİK ALTERNAN PATERNİ (CAPE) VE KLİNİK SONUÇLAR: TEK MERKEZ DENEYİMİ

BURCU SAADET ZEYBEK, KEZBAN ASLAN-KARA
ÇUKUROVA ÜNİVERSİTESİ NÖROLOJİ ANABİLİM DALI, ADANA

Giriş:

Ensefalopatinin siklik alternan patterni (CAPE), en az 10 saniye süren iki farklı elektroensefalografi (EEG) zemin paterninin en az 6 ardışık siklus boyunca spontan ve düzenli olarak birbirini izlemesi olarak tanımlanmaktadır. Bu patterm, Amerikan Klinik Nörofizyoloji Derneği'nin (ACNS) 2021 yılı standardize kritik bakım EEG terminolojisinde tanımlanmış olup, kritik hastalardaki klinik ve prognostik önemi henüz net olarak ortaya konmamıştır. Bu çalışmada, yoğun bakım hastalarında saptanan CAPE paterninin klinik ve elektroensefalografik özelliklerinin değerlendirilmesi amaçlanmıştır.

Materyal ve Metod:,

Çukurova Üniversitesi Hastanesi yoğun bakım ünitelerinde 2022–2025 yılları arasında takip edilmiş olan hastalara ait EEG kayıtları retrospektif olarak incelendi. CAPE saptanan hastalar yaş, cinsiyet, yoğun bakım yatış nedeni, yatış süresi, Glasgow Koma Skalası (GKS) ve klinik sonlanım açısından değerlendirildi. Ayrıca CAPE döngü sayısı, döngü süreleri, CAPE oranı ile patern 1 ve patern 2'nin toplam CAPE süresine oranları analiz edildi.

Bulgular:

Toplam 371 hastaya ait 521 EEG kaydının 13'ünde (%3,5) CAPE saptandı. Hastaların yaş ortalaması 50,8 (20–79) idi, 9'u (%69,2) kadındı. Yoğun bakım yatış nedenleri serebrovasküler hastalık (%23,1), metabolik ensefalopati (%23,1), intoksikasyon (%23,1), santral sinir sistemi enfeksiyonu (%15,4) ve intrakraniyal malignite/yeni başlangıçlı refrakter status epileptikus (%15,4) idi. EEG kaydı sırasında hastaların %53,8'inde GKS skoru ≥11 idi. Hastaların %53,8'i eksitus oldu. CAPE oranı ile patern 1 ve patern 2 oranlarının mortaliteyle ilişkisi istatistiksel olarak anlamlı değildi ($p>0,05$).

Sonuç:

CAPE, kritik hastalarda giderek daha fazla tanınan ancak klinik ve prognostik önemi henüz netlik kazanmamış bir EEG paternidir. CAPE' in iyi prognozla ilişkili olabileceğine dair önceki bildirimlere karşın, çalışmamızda incelenen CAPE özellikleri ile mortalite arasında anlamlı bir ilişki saptanmamıştır. CAPE' in klinik öneminin ve prognoz üzerindeki olası etkisinin ortaya konabilmesi için daha büyük örneklemli, çok merkezli çalışmalara ihtiyaç vardır.

Anahtar Kelimeler: *Ensefalopatinin Siklik Alternan Paterni, elektroensefalografi, kritik hastalık, mortalite, prognoz*

SS-2 TEK MERKEZDE DATSCAN DENEYİMİ VE KLİNİK KATKILARI ÜZERİNE BİR ÖN ÇALIŞMA

DİLEK İŞCAN[1], BURAK YILDIZ[1], NEŞE TORUN[2], BAŞAK KARAKURUM GÖKSEL[1]

[1]BAŞKENT ÜNİVERSİTESİ, ADANA DR TURGUT NOYAN UYGULAMA VE ARAŞTIRMA MERKEZİ, NÖROLOJİ ANABİLİM DALI, ADANA

[2]BAŞKENT ÜNİVERSİTESİ, ADANA DR TURGUT NOYAN UYGULAMA VE ARAŞTIRMA MERKEZİ, NÜKLEER TIP ANABİLİM DALI, ADANA

Amaç: Dopamin taşıyıcı (DaT) taraması (SCAN), parkinson sendromları ile esansiyel tremor (ET) arasında ayırıcı tanı yapılmasında ayrıca primer parkinsonizm ile sekonder parkinsonizmi (ilaç kaynaklı veya vasküler parkinsonizm) ayırt etmede yüksek tanısal doğruluğa sahiptir (1,2). Çalışmamızda, tek bir merkezde yedi yıllık dönemde DaT-SCAN uygulanan hastalarda tetkikin tanısal verimini, klinik özelliklerin tetkik ile uyumunu değerlendirmek amaçlandı.

Yöntem: 2019-2026 yılları arasında hareket bozuklukları nörologları tarafından merkezimizde takip edilen ya da merkezimize yönlendirilen ve DaT-SCAN uygulanmış 18-60 yaş arası hastaların dosyaları retrospektif incelendi. Demografik verileri, tanıları, klinikleri ile ilgili bilgileri toplandı ve aralarındaki ilişki araştırıldı.

Bulgular: 202 hastanın (ortanca yaş 48, erkek %54, kadın % 46) 150'sinde (%74,3) DaT-SCAN'de presinaptik dopaminerjik disfonksiyon görüldü. Presinaptik dopaminerjik disfonksiyon klinik asimetrik olan hastalarda %85,0, simetrik yakınması olanlarda %52,1 idi. Çok değişkenli modelde asimetrik tutulum (OR 4,58; %95 GA 2,11–9,96) ve bradikinezi varlığı (OR 3,50; %95 GA 1,24–9,90) disfonksiyon bulunmasının bağımsız ön gördürücüleriydi; erkek cinsiyet sınırda anlamlıydı (OR 2,00; %95 GA 0,93–4,31), DaTSCAN yapılan yaş ile ilişkili değildi. Bilateral tremor yakınması olup bradikinezi şikayeti olmayan hastaların 22/39'unda (%56; %95 GA 41–71) dopaminerjik disfonksiyon görülmedi.

Sonuç: Çalışmamızda elde edilen veriler, klinikle tanı konulan Parkinson sendromları ile ET gibi hastalıkların tanısına kantitatif katkı sağlayan yüksek doğrulukta kritik tanısal araç olduğunu göstermektedir. Ancak istem yaparken kaynakların sınırlı olduğu da akılda tutulmalı, bu tetkikin hastaya nasıl bir kazanç sağlayacağı hesaplanmalıdır.

Referanslar

1. Hauser RA, Grosset DG. [123I] FP-CIT (DaTscan) SPECT brain imaging in patients with suspected parkinsonian syndromes. Journal of Neuroimaging. 2012;22(3):225-30.

2. Yomtoob J, Koloms K, Bega D. DAT-SPECT imaging in cases of drug-induced parkinsonism in a specialty movement disorders practice. Parkinsonism & Related Disorders. 2018;53:37-41.

Anahtar Kelimeler: *dopamin taşıyıcı, Parkinson hastalığı, esansiyel tremor, erken başlangıçlı parkinsonizm*

SS-3 ACİL SERVİSE KOMŞU BİLGİSAYARLI TOMOGRAFİ YERLEŞİMİNİN MEKANİK TROMBEKTOMİ İŞ AKIŞINA ETKİSİ: ÖNCESİ-SONRASI KOHORT ÇALIŞMASI

UTKU CENİKLİ, UTKU CENİKLİ

MUĞLA EĞİTİM VE ARAŞTIRMA HASTANESİ, NÖROLOJİ KLİNİĞİ, MUĞLA, TÜRKİYE, MUĞLA

Amaç: Akut iskemik inmede mekanik trombektominin klinik yararı zamana bağımlıdır. Bu çalışmada, bilgisayarlı tomografi (BT)/BT anjiyografi (BTA) ünitesinin acil servise uzak bir konumdan acil servise komşu bir alana taşınmasının trombektomi iş akışı ve 90 günlük klinik sonuçlar üzerindeki etkisi değerlendirildi.

Yöntem: Tek merkezli, retrospektif, öncesi-sonrası kohort çalışmasına mekanik trombektomi uygulanan 98 ardışık hasta dahil edildi; uzak-BT ve acil servise komşu BT dönemlerinde 49'ar hasta yer aldı. Uzak BT, acil servis kırmızı alanından yaklaşık 114,6 m ve asansörle ulaşılabilir konumdayken yeni BT yaklaşık 33,6 m uzaklıktaydı. Kapı-BT, kapı-BTA, kapı-arteriyel giriş, arteriyel giriş-reperfüzyon, kapı-reperfüzyon ve işlem süreleri ile anjiyografik ve 90 günlük sonuçlar karşılaştırıldı. Tek seansta BT/BTA yapılan hastalarda duyarlılık analizi gerçekleştirildi. Çalışma, Muğla Sıtkı Koçman Üniversitesi Tıp ve Sağlık Bilimleri Araştırma Etik Kurulu tarafından onaylandı (Protokol No: 250145; Karar No: 39; 08.02.2026).

Bulgular: Acil servise komşu BT döneminde medyan kapı-BTA süresi 27'den 16 dakikaya azaldı (p=0,018). Kapı-arteriyel giriş süresi 108'den 86 dakikaya gerilemekle birlikte fark anlamlı değildi (p=0,166). Reperfüzyon zamanı mevcut 70 (uzak BT 34, acil servise komşu BT 36) hastada arteriyel giriş-reperfüzyon süresi 43,5'ten 29,5 dakikaya (p=0,031), kapı-reperfüzyon süresi 157'den 127 dakikaya (p=0,020) ve işlem süresi 50'den 33 dakikaya (p=0,031) kısaldı. Tek seansta BT/BTA yapılan 73 hastalık duyarlılık analizinde kapı-BT (17,5'e karşı 12 dk; p=0,005), kapı-BTA (18'e karşı 14 dk; p=0,009) ve kapı-reperfüzyon (149,5'e karşı 114 dk; p=0,015) sürelerindeki avantaj sürdü. Başarılı reperfüzyon (mTICI 2b-3) oranı benzerdi (%68,8 ve %69,4). Doksan günlük fonksiyonel bağımsızlık %41,3'ten %50,0'a yükselmekle birlikte istatistiksel olarak anlamlı değildi (p=0,530).

Sonuç: BT/BTA'nın acil servise yaklaştırılması daha hızlı vasküler görüntüleme ve daha kısa kapı-reperfüzyon süresi ile ilişkiliydi. Bununla birlikte, BT lokalizasyonu ile tedavi dönemi birbirinden ayrılamadığından özellikle intraprosedürel zaman kazanımları yalnızca fiziksel yakınlığa atfedilemez. Hastane yerleşimi ve görüntüleme akışının optimizasyonu, mekanik trombektomi sistemlerinde değiştirilebilir bir kalite iyileştirme hedefi olabilir.

Anahtar Kelimeler: *Akut iskemik inme, mekanik trombektomi, bilgisayarlı tomografi lokalizasyonu, reperfüzyon zamanı,*

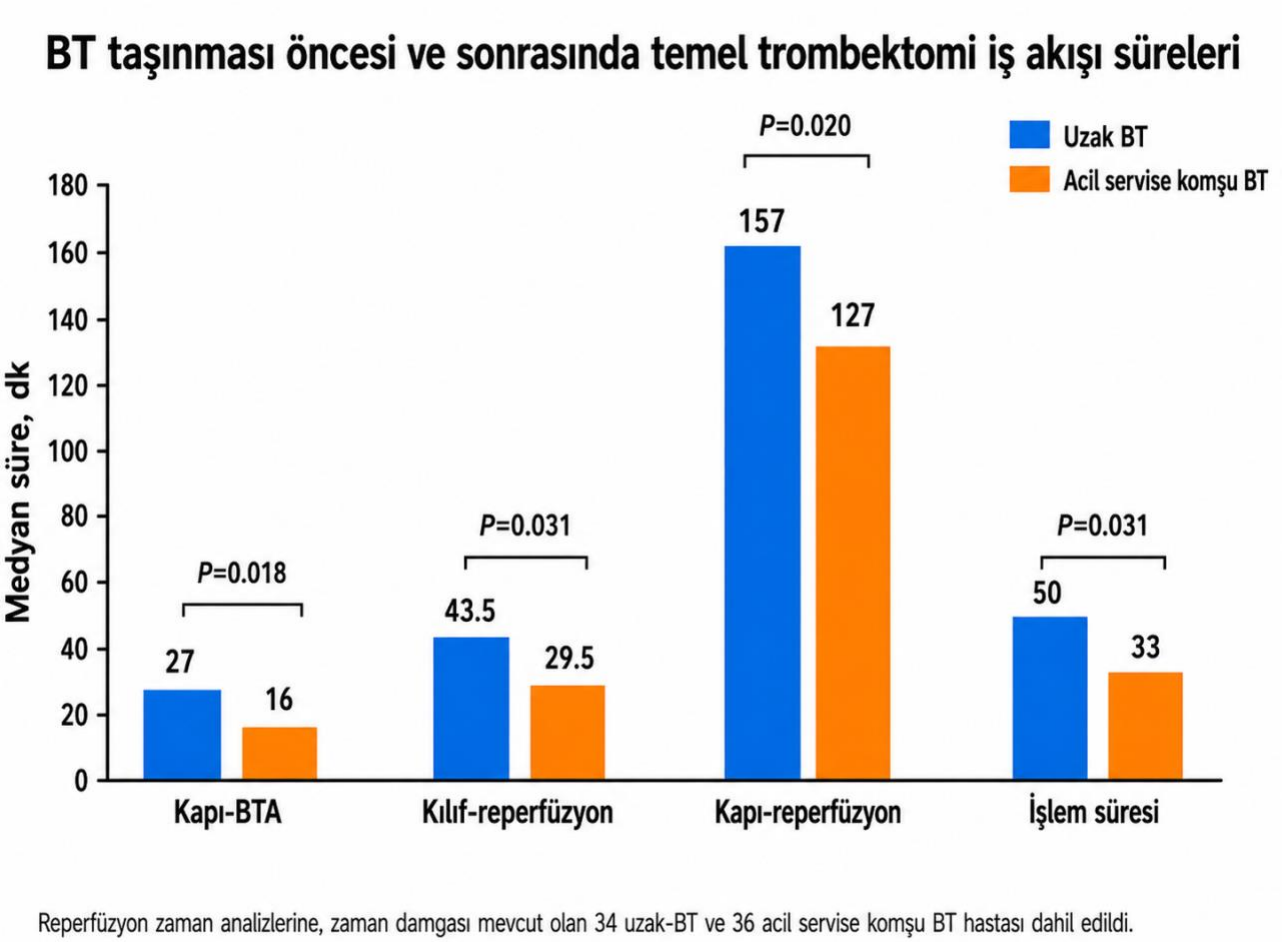

Şekil 1. BT'nin acil servise komşu konuma taşınması öncesi ve sonrasında temel trombektomi iş akışı süreleri. Çubuklar medyan süreleri göstermektedir. Kapı-BTA, kılıf-reperfüzyon, kapı-reperfüzyon ve işlem süresi acil-servise-komşu dönemde daha kısaydı. Reperfüzyon zamanı analizlerinde zaman damgası mevcut 34 uzak-BT ve 36 acil-servise-komşu BT hastası yer aldı. Şekil dönem karşılaştırması olarak yorumlanmalıdır.

Tablo 1. BT konumuna göre başlangıç özellikleri

Değişken	Uzak BT (n=49)	Acil servise komşu BT (n=49)	P
Yaş, yıl	62,0 (50,0-71,0)	65,0 (56,0-73,0)	0,334
Kadın cinsiyet	18/49 (%36,7)	19/49 (%38,8)	1,000
Hipertansiyon	25/49 (%51,0)	31/49 (%63,3)	0,307
Diabetes mellitus	16/49 (%32,7)	15/49 (%30,6)	1,000
Atriyal fibrilasyon	17/49 (%34,7)	15/49 (%30,6)	0,830
Başvuru NIHSS	19,0 (15,0-22,0)	18,0 (15,0-21,0)	0,535
ASPECTS	8,0 (7,0-9,0)	8,0 (7,0-9,0)	0,596
IV tromboliz	17/49 (%34,7)	8/49 (%16,3)	0,063
Aspirasyon-öncelikli trombektomi*	42/43 (%97,7)	34/43 (%79,1)	0,015
Kurtarma tedavisi	15/49 (%30,6)	17/48 (%35,4)	0,669
Trombektomi geçiş sayısı, medyan	1	2	0,332

* İlk basamak trombektomi tekniği her iki dönemde 43'er hastada kayıtlıydı. P değeri aspirasyon-öncelikli ve diğer ilk basamak stratejilerin karşılaştırmasına aittir.

Tablo 1. BT konumuna göre başlangıç özellikleri

Tablo 2. İş akışı ölçütleri

Ölçüt	Uzak BT	Acil servise komşu BT	P
Kapı-BT, dk	16,5 (14,0-27,0)	14,0 (9,0-23,0)	0,119
Kapı-BTA, dk	27,0 (16,0-61,0)	16,0 (10,0-40,0)	0,018
Kapı-kılıf, dk	108,0 (74,8-134,5)	86,0 (66,0-115,0)	0,166
Kılıf-reperfüzyon, dk	43,5 (28,5-61,5)	29,5 (20,0-49,5)	0,031
Kapı-reperfüzyon, dk	157,0 (145,2-182,2)	127,0 (95,8-172,5)	0,020
İşlem süresi, dk	50,0 (34,8-67,5)	33,0 (20,0-56,0)	0,031

Değerler medyan olarak verilmiştir. Kılıf-reperfüzyon ve kapı-reperfüzyon zaman damgaları 34 uzak-BT ve 36 acil-servise-komşu BT hastasında mevcuttu.

Tablo 2. İş akışı ölçütleri

SS-4 MİGREN HASTALARINDA SABAH BAŞ AĞRISI BOZULMUŞ SİRKADİYEN KAN BASINCI REGÜLASYONUNUN BİR GÖSTERGESİ OLABİLİR Mİ?

MUSTAFA GÖK[1], MEHMET YILDIZ[2], DUYGU KURT GÖK[3]

[1]5 OCAK DEVLET HASTANESİ KARDİYOLOJİ BÖLÜMÜ, Adana

[2]5 OCAK DEVLET HASTANESİ NÖROLOJİ BÖLÜMÜ, Adana

[3]ÇUKUROVA ÜNİVERSİTESİ TIP FAKÜLTESİ NÖROLOJİ ANABİLİM DALI, Adana

Amaç

Migren, sirkadiyen ritimden etkilenen bir nörolojik hastalıktır ve bazı hastalarda ağrı diürnal varyasyon gösterebilir. Bununla birlikte, sabah baş ağrısı migrene özgü olmayıp hipertansiyon, bozulmuş sirkadiyen kan basıncı regülasyonu ve uyku ile ilişkili bozukluklarla da ilişkilendirilmektedir. Migren hastalarında otonomik disfonksiyon ve kan basıncı regülasyonundaki değişiklikler gösterilmiş olmasına rağmen, sabah baş ağrısının ambulatuvar kan basıncı fenotipleri ile ilişkisi yeterince araştırılmamıştır. Bu çalışmada migren hastalarında sabah baş ağrısı ile ambulatuvar kan basıncı monitörizasyonu (ABKM) ile belirlenen sirkadiyen kan basıncı fenotipleri ve gece kan basıncı düşüşü arasındaki ilişkinin değerlendirilmesi amaçlandı.

Yöntem

Bu kesitsel çalışmaya AKBM uygulanmış 103 migren hastası dahil edildi. Hastalar sabah baş ağrısı varlığına göre iki gruba ayrıldı. Demografik özellikler, vücut kitle indeksi (VKİ), MIDAS skoru, migren süresi, baş ağrısı şiddeti ve son bir aydaki atak sayısı kaydedildi. AKBM kayıtlarından 24 saat hipertansiyonu, gündüz hipertansiyonu, gece hipertansiyonu, sabah hipertansiyonu ve gece sistolik/diyastolik kan basıncı düşüş yüzdeleri değerlendirildi. Çalışma için yerel etik kurul onayı Çukurova Üniversitesi Tıp Fakültesi Araştırma Etik Kurulu'ndan alındı (karar no: 103; 2026) ve katılımcılardan onam formu alındı.

Bulgular

36 hastada (%35,0) sabah baş ağrısı vardı. Sabah baş ağrısı olan hastalarda VKİ daha yüksekti (medyan 28,7 vs. 26,1 kg/m^2, p=0,004). Sabah hipertansiyonu (%19,4 vs. %4,5; p=0,031) ve 24 saat hipertansiyonu (%19,4 vs. %6,0; p=0,047) sabah baş ağrısı olan hastalarda daha sık saptandı. Yaş, aura varlığı, MIDAS skoru, migren süresi, baş ağrısı şiddeti ve aylık atak sayısı açısından gruplar arasında anlamlı fark bulunmadı (tümü p>0,05). Diyastolik gece kan basıncı düşüşü sabah baş ağrısı olan hastalarda daha düşük bulundu (p=0,027), ancak sistolik dipping ve ambulatuvar arteriyel sertlik indeksi (AASI) açısından fark izlenmedi.

Sonuç

Migren hastalarında sabah baş ağrısı; artmış VKİ, sabah hipertansiyonu, 24 saat hipertansiyonu ve azalmış diyastolik gece kan basıncı düşüşü ile ilişkilidir. Bu bulgular, sabah baş ağrısının bazı migren hastalarında bozulmuş sirkadiyen kan basıncı regülasyonunun klinik bir göstergesi olabileceğini düşündürmektedir. VKİ'nin yüksek bulunması, obstrüktif uyku apnesi gibi eşlik eden uyku bozukluklarının bu ilişkide rol oynayabileceğini de akla getirmektedir.

Anahtar Kelimeler: *migren, sabah başağrısı, sirkadiyen kan basıncı düzensizliği, ambulatuar kan basıncı monitörizasyonu, hipertansiyon*

SS-5 MULTİPLE SKLEROZDA SOCS3 VE SPHK2 GEN VARYANTLARININ HASTALIK RİSKİ VE KLİNİK ŞİDDET İLE İLİŞKİSİNİN ARAŞTIRILMASI - ASSOCİATİON OF SOCS3 AND SPHK2 GENE VARİANTS WİTH DİSEASE RİSK AND CLİNİCAL SEVERİTY İN MULTİPLE SCLEROSİS

[1]*FATMA İZZEDDİN, DENİZ KIRAÇ[2], SAİME FÜSUN DOMAÇ[3], GÜLŞAH KOÇ[1]*

[1]İSTANBUL AYDIN ÜNİVERSİTESİ, İSTANBUL

[2]YEDİTEPE ÜNİVERSİTESİ, İSTANBUL

[3]SBÜ ERENKÖY RUH VE SİNİR HASTALIKLARI EĞİTİM VE ARAŞTIRMA HASTANESİ, İSTANBUL

Amaç: Multiple Skleroz (MS), demiyelinizasyon ve aksonal hasar ile karakterize kronik, immün aracılı nörodejeneratif bir hastalıktır. JAK/STAT yolunun negatif düzenleyicisi olan SOCS3 ile sfingozin-1-fosfat (S1P) metabolizmasının önemli bir bileşeni olan SPHK2'nin MS patogenezinde rol oynayabileceği düşünülmektedir. Bu çalışmada, SOCS3 rs4969170, SPHK2 rs11544355 ve SPHK2 rs145417734 gen polimorfizmlerinin MS riski ve klinik özürlülük düzeyi ile ilişkisinin araştırılması amaçlanmıştır.

Yöntem: Çalışmaya 60 kontrol ile 60 MS hastası olmak üzere toplam 120 birey dahil edilmiştir. Genomik DNA, periferik kan örneklerinden spin kolon temelli ticari bir kit kullanılarak izole edilmiştir. SOCS3 ve SPHK2 gen polimorfizmleri TaqMan genotiplendirme analizleri kullanılarak gerçek zamanlı polimeraz zincir reaksiyonu (Real time-PCR) yöntemiyle belirlenmiştir.

Bulgular: SOCS3 rs4969170 polimorfizmi ile Genişletilmiş Özürlülük Durum Ölçeği (EDSS) arasında anlamlı ilişki saptanmazken, genotip ve alel frekansları hasta ve kontrol grupları arasında anlamlı farklılık göstermiştir ($p = 0,001$). SPHK2 rs11544355 ve rs145417734 polimorfizmleri ise hem MS riski hem de orta-ileri klinik özürlülük düzeyi ile anlamlı ilişkili bulunmuştur ($p = 0,038$; $p = 0,038$). Ayrıca, her iki polimorfizmde de homozigot mutant (TT) genotipine sahip tüm bireyler EDSS ≥3 grubunda yer almıştır.

Sonuç: Bulgularımız, SOCS3 rs4969170, SPHK2 rs11544355 ve SPHK2 rs145417734 polimorfizmlerinin MS gelişim riski ile ilişkili olabileceğini göstermektedir. Ayrıca, SPHK2 rs11544355 ve rs145417734 polimorfizmlerinin klinik özürlülük düzeyi ile de ilişkili olduğu belirlenmiştir. Özellikle her iki varyantta TT genotipine sahip tüm bireylerin EDSS ≥3 grubunda yer alması, bu polimorfizmlerin hastalık şiddeti ile ilişkili olabileceğini düşündürmektedir. Buna karşın, SOCS3 rs4969170 polimorfizmi ile klinik özürlülük düzeyi arasında anlamlı bir ilişki saptanmamıştır. Bu sonuçların klinik öneminin daha iyi ortaya konulabilmesi için daha geniş örneklemli ve farklı popülasyonlarda gerçekleştirilecek çalışmalara ihtiyaç vardır.

Anahtar Kelimeler: *MS, SOCS3, SPHK2, Polimorfizm, EDSS*

SS-6 REFRAKTER KÜME BAŞ AĞRISI DAHA GEÇ Mİ TANI ALIYOR? EPİZODİK OLGULARLA TEK MERKEZLİ BİR KARŞILAŞTIRMA

DİLEK YURTÇU, TURGAY DEMİR, ŞEBNEM BIÇAKCI
ÇUKUROVA ÜNİVERSİTESİ TIP FAKÜLTESİ NÖROLOJİ ABD, ADANA

Amaç: Küme baş ağrısı (KBA), primer baş ağrıları içinde görece nadir görülen bir tablodur. Ayırt edici klinik özelliklerine rağmen tanıda gecikme ve yanlış tanı önemli sorunlar olmaya devam etmektedir. Bu çalışmada, epizodik ve refrakter KBA tanılı hastalarda tanı gecikmesinin karşılaştırılması ve gecikmeyle ilişkili klinik özelliklerin araştırılması amaçlandı.

Yöntem: Tek merkezli, retrospektif ve kesitsel çalışmaya KBA tanılı 10 hasta dahil edildi. Hastaların beşi epizodik, beşi refrakter KBA grubundaydı. Tanı gecikmesi, hastalık başlangıcı ile tanı konulması arasında geçen süre olarak tanımlandı. İstatistiksel analizler SPSS 21 programıyla gerçekleştirildi.

Bulgular: Hastaların dokuzu (%90) erkekti; yaş ortalaması 38,4 yıldı. Tüm grupta ortanca tanı gecikmesi 4 yıl (aralık: 0–13) olarak saptandı. Ortanca tanı gecikmesi refrakter grupta 8 yıl (aralık: 3–13), epizodik grupta ise 3 yıldı (aralık: 0–4). Refrakter grupta gecikme daha uzun olmakla birlikte, gruplar arasındaki fark istatistiksel anlamlılığa ulaşmadı (kesin Mann–Whitney U testi, p=0,056). Tanı gecikmesi ile semptom süresi arasında güçlü pozitif korelasyon saptandı (Spearman ρ=0,84; p=0,002). Ancak bu bulgunun küçük örneklem ve değişkenler arasındaki zamansal ilişki nedeniyle dikkatle yorumlanması gerekir. Gece atakları refrakter grupta daha sık görülmesine rağmen (%80'e karşı %20), fark istatistiksel olarak anlamlı değildi (Fisher'in kesin testi, p=0,206). Diğer kategorik klinik özellikler açısından da anlamlı grup farkı saptanmadı.

Sonuç: Bu pilot çalışmada tanı gecikmesi refrakter KBA grubunda epizodik gruba göre daha uzun bulundu; ancak fark istatistiksel anlamlılığa ulaşmadı. Bulgular, KBA'da erken ve doğru tanının önemini desteklemekte; tanı gecikmesi ile refrakter seyir arasındaki olası ilişkinin daha geniş örneklemli, prospektif çalışmalarla değerlendirilmesi gerektiğini göstermektedir.

Anahtar Kelimeler: *Küme baş ağrısı, tanı gecikmesi, refrakter küme baş ağrısı, epizodik küme baş ağrısı, tedavi direnci*

SS-7 İDİYOPATİK İNTRAKRANİYAL HİPERTANSİYON HASTALARINDA EVANS İNDEKSİ VE MAMİLLOPONTİN MESAFENİN AYIRT EDİCİ DEĞERİ

GÖKTUĞ IŞIK, BURCU DÖNE BAKIR, MUSA BUĞRA BİLGİN, AHMET ONUR KESKİN, GÜLGUN UNCU, ZEYNEP ÖZÖZEN AYAS

SAĞLIK BİLİMLERİ ÜNİVERSİTESİ, ESKİŞEHİR ŞEHİR SAĞLIK UYGULAMA VE ARAŞTIRMA MERKEZİ, NÖROLOJİ KLİNİĞİ, Eskişehir

AMAÇ

İdiyopatik intrakraniyal hipertansiyon (İİH), tanımlanabilir ikincil bir neden olmaksızın intrakraniyal basınç artışı ile karakterize bir sendromdur.Evans indeksi(Eİ) ve mamillopontin mesafe(MPD) ventrikül boyutunu değerlendirmede kullanılan radyolojik parametrelerdir.Çalışmada,İİH hastalarında Eİ ve MPD aurasız migren tanılı kontrol grubuna göre farklılığının ve tanısal ayırt edici değerinin araştırılması amaçlanmıştır.

GEREÇ VE YÖNTEM

Retrospektif kesitsel çalışmaya, Friedman kriterlerini karşılayan 13 İİH hastası ile Uluslararası Baş Ağrısı Sınıflaması'na göre aurasız migren tanılı, papilödemi olmayan 41 kontrol hastası dahil edildi. Obezite-İİH ilişkisi nedeniyle kontrol grubu beden kitle indeksi (BKİ) 25 kg/m^2 ve üzeri olan hastalardan oluşturuldu. MRG Evans indeksi ve MPD ölçüldü. Sürekli değişkenler medyan (çeyrekler arası aralık, ÇAA) olarak sunuldu; gruplar Mann-Whitney U testiyle karşılaştırıldı, etki büyüklüğü rank-biserial korelasyonla ifade edildi. Ayırt edicilik ROC eğrisi altında kalan alanla (AUC) değerlendirildi; AUC için bootstrap %95 güven aralığı (GA) hesaplandı; eşikler Youden J indeksiyle belirlendi.

BULGULAR

İİH ve kontrol grupları arasında yaş (39 [32-46] vs 42 [31-47] yıl; p=0,571) ve BKİ (31,98 [27,10-34,93] vs 30,86 [27,73-32,45] kg/m^2; p=0,217) açısından anlamlı fark saptanmadı. Evans indeksi İİH grubunda daha düşüktü (0,24 [0,23-0,27] vs 0,27 [0,26-0,28]; p=0,012; r=-0,462; AUC=0,731, %95 GA 0,516-0,921). MPD de belirgin olarak daha düşüktü (5,40 [4,26-6,11] mm vs 7,20 [6,37-7,94] mm; p<0,001; r=-0,629; AUC=0,814, %95 GA 0,662-0,942). Keşifsel Youden analizinde MPD ≤6,40 mm eşiği %84,6 duyarlılık ve %73,2 özgüllük sağladı. MPD'nin AUC değeri Eİ'den sayısal olarak yüksek olmakla birlikte, iki AUC arasındaki fark istatistiksel anlamlılığa ulaşmadı.

SONUÇ

Bu küçük, tek merkezli retrospektif örneklemde hem Eİ hem MPD, İİH grubunda kontrol grubuna göre daha düşük bulundu. MPD daha yüksek etki büyüklüğü ve sayısal olarak daha iyi ayırt edicilik gösterdi, ancak iki ölçüm arasında istatistiksel üstünlük gözlenmemiştir.Sıkı eşleştirilmiş kontrol gruplarının kullanıldığı bazı çalışmalarda Eİ'de anlamlı fark saptanmamış olması göz önünde bulundurulduğunda, bulgularımızın bağımsız örneklemlerde doğrulanması gerekmektedir. MPD'nin İİH'de yardımcı bir MRG belirteci olarak potansiyel taşıdığı ve tanısal değerinin daha geniş, prospektif ve iyi eşleştirilmiş gruplarda araştırılması gerektiği düşünülmektedir.

Anahtar Kelimeler: *İdiyopatik intrakraniyal hipertansiyon, mamillopontin mesafe, Evans indeksi, manyetik rezonans görüntüleme,*

SS-8 İNME KODU PROTOKOLÜNÜN AKUT İNTRASEREBRAL HEMORAJİDE KLİNİK SONUÇLAR ÜZERİNDEKİ ETKİSİ: TEK MERKEZ ANALİZİ

ARSİDA BAJRAMİ[1], SENA AKSOY[1], ERENSU MENGÜŞOĞLU[2], SONGÜL ŞENADIM[1], SERDAR GEYİK[1]

[1]İSTANBUL AYDIN ÜNİVERSİTESİ, İstanbul

[2]SULTAN ABDULHAMİD HAN EĞİTİM VE ARAŞTIRMA HASTANESİ, İstanbul

Amaç: İnme kodu protokolünün, akut iskemik inme hastalarında tedaviye erişim sürelerini kısaltarak prognozu iyileştirdiği gösterilmiştir. Hemorajik inmeli hastalarda, hızlı kan basıncı kontrolü mortalite ve morbiditeyi azaltabilir. Bu çalışmada, intraserebral hemoraji hastalarında inme kodu sisteminin tedavi süreçleri ve klinik sonuçlarla ilişkisinin değerlendirilmesi amaçlandı.

Yöntem: İnme merkezimize akut nörolojik defisit ile başvuran, inme kodu sistemi kullanılarak değerlendirilen ve intraserebral hemoraji tanısıyla izlenen hastalar retrospektif olarak incelendi. Demografik ve klinik özellikler, hastane başvurusu ile görüntüleme ve tedaviye başlama arasında geçen süreler kaydedildi. Klinik sonuçlar 24. saat NIHSS skoru ve 90. gün mRS skoru ile değerlendirildi. Çalışma için İstanbul Aydın Üniversitesi'nden etik kurul onayı alındı.

Bulgular: Çalışmaya 109 hasta dahil edildi. Hastaların yaş ortalaması 65,07±12,77 yıl olup %40,4'ü kadındı. En sık vasküler risk faktörü hipertansiyondu (%78,9). İntravenöz antihipertansif tedavi hastaların %89'una uygulandı; kapı-antihipertansif tedavi süresi 44 (36,5–52) dakikaydı. Başlangıç NIHSS skoru 10 (4-14.5), 24. saat NIHSS skoru 7 (4–12) olarak saptandı. Hastane içi mortalite oranı %11,9, 90. gün mortalite oranı %28,4'tü. Kapı- antihipertansif tedavi süresi ile hastane içi mortalite veya engellilik arasında istatistiksel anlamlı ilişki bulunmadı (p=0.71, p=0.42).

Sonuç: İnme kodu sisteminin, intraserebral hemoraji hastalarında tedaviye erken başlanmasını sağladığı görüldü. Süre ölçütleri ile klinik sonuçlar arasında istatistiksel olarak anlamlı bir ilişki gösterilememekle birlikte, 24. saatte NIHSS skorlarında artış izlenmemesi ve mortalite oranının görece düşük olması, hızlı değerlendirme ve tedavi süreçlerinin klinik sonuçlar üzerinde olumlu etkileri olabileceğini düşündürmektedir. İnme kodu sisteminin intraserebral hemorajideki etkinliğinin ortaya konulabilmesi için daha geniş hasta gruplarında yürütülecek karşılaştırmalı çalışmalara ihtiyaç vardır.

Anahtar Kelimeler: *hemorajik inme, inme kodu, antihipertansif tedavi*

SS-9 OBSTRÜKTİF UYKU APNE SENDROMUNDA YAŞLANMA İLE UYKU MİMARİSİ ARASINDAKİ İLİŞKİ: POLİSOMNOGRAFİK KOHORT ÇALIŞMASI

SEMAİ BEK[1], MAHMUT BİLAL ÇAMAN[2], TUĞÇE AKÇADAĞ ÇAMAN[3], İNAN ÖZDEMİR[2], SERHAT EMRE AKHANLI[4], SERKAN AKSU[5], GÜLNİHAL KUTLU[2]

[1]BAŞKENT ÜNİVERSİTESİ, TIP FAKÜLTESİ, NÖROLOJİ ANABİLİM DALI, ANKARA

[2]MUĞLA SITKI KOÇMAN ÜNİVERSİTESİ, TIP FAKÜLTESİ, NÖROLOJİ ANABİLİM DALI, MUĞLA

[3]MUĞLA EĞİTİM VE ARAŞTIRMA HASTANESİ, MUĞLA

[4]MUĞLA SITKI KOÇMAN ÜNİVERSİTESİ, FEN FAKÜLTESİ, İSTATİSTİK BÖLÜMÜ, MUĞLA

[5]MUĞLA SITKI KOÇMAN ÜNİVERSİTESİ, TIP FAKÜLTESİ, BİYOFİZİK ANABİLİM DALI, MUĞLA

Amaç:

Obstrüktif uyku apne sendromu (OSAS) yaşlanma ile daha sık görülmekte, yaşlanmanın uyku mimarisi üzerinde belirgin etkileri bulunmaktadır. Bununla birlikte, OSAS tanılı hastalarda yaşa bağlı polisomnografik (PSG) uyku mimarisi değişiklikleri yeterince araştırılmamıştır. Bu çalışmada, OSAS hastalarında farklı yaş grupları arasındaki uyku mimarisi farklılıklarının değerlendirilmesi ve ileri yaşla ilişkili bağımsız PSG parametrelerinin belirlenmesi amaçlandı.

Yöntem:

Tek merkezli, retrospektif kohort çalışmasına, 1 Ocak 2015–1 Ocak 2025 tarihleri arasında Muğla Sıtkı Koçman Üniversitesi Tıp Fakültesi Uyku Merkezi'nde PSG uygulanan ve apne-hipopne indeksi (AHİ) ≥5 olay/saat olan hastalar dahil edildi. Toplam uyku süresi (TUS) 60 dakikanın altında olan ve teknik olarak yetersiz/eksik verili kayıtlar dışlandı. Hastalar 18–39, 40–65 ve ≥65 yaş olmak üzere üç gruba ayrıldı. TUS, uyku etkinliği, N1, N2, N3 ve REM uyku yüzdeleri, uyanma sayısı ve AHİ değerlendirildi. Yaş grubu ile ilişkili bağımsız faktörler ordinal regresyon analizi ile incelendi. Çalışma için Muğla Sıtkı Koçman Üniversitesi Yerel Etik Kurulu'ndan onay alındı (27/04/2026, 152).

Bulgular:

Çalışmaya toplam 4220 hasta dahil edildi; 973 (%23,1) hasta 18–39, 2811 (%66,6) hasta 40–65 ve 436 (%10,3) hasta ≥65 yaş grubundaydı. Tüm değerlendirilen parametreler yaş grupları arasında anlamlı farklılık gösterdi (p<0,001). Uyku etkinliği ve TUS yaşla birlikte en büyük düşüşü gösterdi. Uyanma sayısı ve AHI yaşla beraber arttı. N1 uyku evresi yüzdesi hafifçe artarken N3 ve REM küçük etkilerle azaldı. İkili farklılıklar en genç ve en yaşlı gruplar arasında en güçlüydü. Regresyon analizi; daha düşük uyku verimliliği, daha yüksek AHI ve daha fazla uyanma sayısının daha yaşlı yaş gruplarını öngördüğünü gösterdi.

Sonuç:

OSAS hastalarında ileri yaş; daha kısa uyku süresi, düşük uyku etkinliği, artmış uyanma sayısı ve değişen uyku mimarisi ile ilişkilidir. Düşük uyku etkinliği, artmış uyanma sayısı ve yüksek AHİ, ileri yaş gruplarıyla bağımsız olarak ilişkili bulunmuştur. Bu bulgular, PSG değerlendirilmesinde yaşa bağlı değişikliklerin dikkate alınması gerektiğini düşündürmektedir.

Anahtar Kelimeler: *Uyku etkinliği, uyku mimarisi, yaşlanma, polisomnografi, apne-hipopne indeksi*

SS-10 AKUT İSKEMİK İNMEDE ENDOVASKULER TEDAVİ YAPILAN HASTALARDA FOUR SKORU İLE İLİŞKİLİ KLİNİK VE LABORATUVAR PARAMETRELERİN DEĞERLENDİRİLMESİ

ROHAT HASRET YILMAZ, ŞENNUR DELİBAŞ KATI

ANTALYA EĞİTİM VE ARAŞTIRMA HASTANESİ NÖROLOJİ, İNME MERKEZİ, ANTALYA

Amaç:

Bu çalışmada akut iskemik inme hastalarında FOUR (Full Outline of UnResponsiveness) skoru ile ilişkili klinik ve laboratuvar parametrelerin belirlenmesi amaçlandı.

Yöntem:

Çalışmaya son 3 ay içinde mekanik trombektomi uygulanan 39 akut iskemik inme hastası dahil edildi. FOUR skoru ile yaş, cinsiyet, başvuru zamanı, oklüzyon yeri, TICI (Thrombolysis in Cerebral Infarction) skoru, ekstübasyon durumu, hemorajik komplikasyonlar, nötrofil sayısı, RDW-SD, RDW-CV ve HDL düzeyleri arasındaki ilişkiler değerlendirildi. Sürekli değişkenlerle FOUR skoru arasındaki ilişki Spearman korelasyon analizi, kategorik değişkenlerin karşılaştırılması Mann–Whitney U testi ile incelendi. Tek değişkenli analizlerde klinik olarak anlamlı veya sınırda ilişkili bulunan değişkenler çok değişkenli lineer regresyon modeline dahil edildi.

Bulgular:

Hastaların yaş ortalaması 66,6 ± 15,8 yıl, ortalama FOUR skoru 12,2 ± 3,3 idi. Yaş ile FOUR skoru arasında orta düzeyde negatif korelasyon saptandı (Spearman $r = -0{,}470$; $p = 0{,}0025$). Nötrofil sayısı, RDW-SD, RDW-CV ve HDL düzeyleri ile FOUR skoru arasında anlamlı korelasyon bulunmadı. Cinsiyet, ekstübasyon durumu ve hemorajik komplikasyon varlığı açısından da FOUR skorları arasında anlamlı fark saptanmadı. Çok değişkenli lineer regresyon analizinde yaş, FOUR skorunun bağımsız belirleyicisi olarak bulundu ($\beta = -0{,}086$; %95 GA: −0,153–−0,019; $p = 0{,}013$). RDW-CV ($\beta = 0{,}300$; $p = 0{,}153$) ve ekstübasyon durumu ($\beta = -0{,}316$; $p = 0{,}804$) bağımsız olarak anlamlı değildi. Model FOUR skorundaki varyansın %23,7'sini açıkladı (düzeltilmiş $R^2 = 0{,}170$; model $p = 0{,}025$).

Sonuç:

Bu çalışmanın bulguları, mekanik trombektomi uygulanan akut iskemik inme hastalarında ileri yaşın daha düşük FOUR skoru ile bağımsız olarak ilişkili olduğunu göstermektedir. FOUR skorunun değerlendirilmesinde yaşın önemli bir klinik belirleyici olabileceği düşünülmektedir. Daha geniş hasta serilerinde yapılacak prospektif çalışmalar bu ilişkinin doğrulanmasına ihtiyaç göstermektedir.

Anahtar Kelimeler: *FOUR skoru, akut iskemik inme, mekanik trombektomi, yaş, bilinç düzeyi*

SS-11 TÜMEFAKTİF MULTIPL SKLEROZ OLGU SERİSİ-RADYOLOJİK ÖN TANI SPEKTRUMU-TEK MERKEZ DENEYİMİ

BERNA ALKAN, MUHAMMED ALİ GENÇASLAN, EDA DERLE, MÜNİRE KILINÇ, ÜLKÜ SİBEL BENLİ
BAŞKENT ÜNİVERSİTESİ , ANKARA

Amaç: Tümefaktif multipl skleroz (TMS), radyolojik olarak tümörleri taklit edebilen, genellikle >2 cm boyutunda lezyonlarla karakterize nadir bir MS varyantıdır. Bu çalışmada kliniğimizde izlenen TMS hastalarının klinik ve radyolojik özelliklerinin değerlendirilmesi amaçlanmıştır.

Materyal ve Metot: Tümefaktif MS tanısı almış 17 hasta retrospektif olarak demografik özellikleri, başvuru şikayetleri, görüntüleme özellikleri ve laboratuvar bulguları açısından değerlendirilmiştir.

Bulgular: Hastaların yaş ortalaması 31.1 olup 15'i kadın 2'si erkektir. İlk başvuruda en sık görülen yakınma, motor ve duyusal şikayetler, baş ağrısı, bulanık görme ve konuşma bozukluğu olarak kaydedilmiştir. Lezyonların daha sık frontal ve parietal loblarda yerleşmiş olduğu gözlenmiştir. Olguların %58.8'de lezyonlarda kontrastlanma izlenirken, %23.5'inde kitle etkisi ve %29.4'unda ödem raporlanmıştır. Bu bulgular, TMS'nin kitle etkisi ve ödemin daha ılımlı olmasıyla yüksek dereceli gliomlardan ayrılabildiğini göstermektedir. Hastaların 10'u yeni tanı almış, 7'si ise zaten bir süredir MS tanısı ile izlenen, DMT kullanan hastalardı. Hastaların ilaçları tümefaktif lezyon gelişimi sonrası okrelizumab(n=4), dimetil fumarat(n=2), fingolimod(n=1) olarak değiştirilmiştir.

Sonuç: TMS, santral sinir sisteminde tümör benzeri lezyonlarla seyreden, atipik ve nadir bir MS alt tipi olup günümüzde halen teşhis zorluklarına neden olabilmektedir. Bu lezyonlar kitle etkisi, ödem ve halka tarzında kontrast tutulumu gösterdiği için birçok hastalığı taklit edebilmektedir. TMS lezyonlarının radyolojik ve klinik özelliklerini iyi tanımlamak, doğru teşhis ve tedavinin uygulanabilmesi, daha da önemlisi gereksiz invaziv cerrahi işlemlerden kaçınılabilmesi açısından büyük önem taşımaktadır.

Anahtar Kelimeler: *Multipl skleroz, Tümefaktif multipl skleroz, Demiyelinizan lezyonlar, MRG,*

SS-12 3P1D TANILI HASTALARDA DEMOGRAFİK ÖZELLİKLER, BAŞLANGIÇ SÜRECİ VE KLİNİK BULGULAR: TEK MERKEZDEN 18 OLGULUK SERİ

SEÇİL DİK, ŞEBNEM BIÇAKCI
ÇUKUROVA ÜNİVERSİTESİ TIP FAKÜLTESİ, NÖROLOJİ ANABİLİM DALI, ADANA

Amaç: Persistent Postural-Perceptual Dizziness (3P1D), kronik baş dönmesi ve dengesizlikle seyreden fonksiyonel vestibüler bir bozukluktur. Bu çalışmada 3P1D tanılı hastaların demografik özellikleri, beden kitle indeksi (BKİ), hastalık başlangıç süreçleri, temel tetikleyicileri ve klinik bulgularının değerlendirilmesi amaçlandı.

Yöntem: Tek merkezde izlenen 18 hastanın kayıtları retrospektif olarak incelendi. Yaş, cinsiyet, BKİ, semptom başlangıç öyküsü, tetikleyiciler, klinik bulgular, eşlik eden hastalıklar ve tedavi süreçleri değerlendirildi.

Bulgular: Çalışmaya alınan 18 hastanın yaş ortalaması 44.5 yıl idi. Kadın/erkek oranı yaklaşık 11/7 (%61/%39) olarak bulundu. Kadın hastalarda yaş ortalaması erkek hastalara göre daha yüksekti. Ortalama BKİ tüm grupta hafif fazla kilolu aralıkta olup kadınlarda erkeklere göre daha düşük, erkeklerde ise daha yüksek saptandı. En sık başvuru yakınmaları sürekli sersemlik hissi, sallanma, dengesizlik ve epizodik baş dönmesiydi. Yakınmalar özellikle hareket sırasında, ayakta dururken, kalabalık ortamlarda, araç kullanımı sırasında, asansörde ve görsel uyaranı yoğun alanlarda artış göstermekteydi. Hastalık başlangıcı çoğunlukla akut veya subakut bir olay sonrasında gelişmişti. Temel tetikleyiciler arasında: BPPV / periferik vestibüler olaylar, vestibüler migren veya migren alevlenmesi, enfeksiyon / COVID sonrası dönem, psikososyal stres ve yaşam olayları, travma / kaza öyküsü, belirgin kaygı süreci yer almaktaydı. Eşlik eden durumlar arasında migren, vestibüler migren, anksiyete, uyku bozukluğu ve somatik yakınmalar sık izlendi. Nörolojik muayene ve görüntüleme çoğunlukla normal veya nonspesifikti. Tedavi sonrası hastaların önemli kısmında klinik düzelme gözlendi.

Sonuç: 3P1D, farklı tetikleyiciler sonrası gelişebilen, yaşam kalitesini belirgin etkileyen ve çoğu zaman normal tetkiklerle seyreden bir klinik tablodur. Demografik özelliklerin, başlangıç olayının ve eşlik eden migren/kaygı durumlarının tanı sürecinde dikkate alınması önemlidir.

Anahtar Kelimeler: *3P1D, PPPD, kronik baş dönmesi, migren, anksiyete.*

SS-13 PNI VE CALLY İNDEKSİ PREMORBİD MALİGNİTESİ OLAN AKUT İSKEMİK İNME HASTALARINDA MORTALİTE GÖSTERGESİ MİDİR?

MUSA BUĞRA BİLGİN, BURCU DÖNE BAKIR, GÖKTUĞ IŞIK, GÜLGÜN UNCU, AHMET ONUR KESKİN, ZEYNEP ÖZÖZEN AYAS

SAĞLIK BİLİMLERİ ÜNİVERSİTESİ, ESKİŞEHİR ŞEHİR SAĞLIK UYGULAMA VE ARAŞTIRMA MERKEZİ, NÖROLOJİ KLİNİĞİ, ESKİŞEHİR

AMAÇ: Premorbid malignite tanısı bulunan akut iskemik inme hastalarında prognostik nütrisyonel indeks (PNI) ve CRP-albümin-lenfosit (CALLY) indeksinin 30 günlük mortalite ile ilişkisini, ayırt edici performanslarını ve yaş ile başlangıç inme şiddetinden bağımsız prognostik değerlerini değerlendirmek amaçlandı.

GEREÇ VE YÖNTEM: Kliniğimizde son 5 yılda takip edilen akut iskemik inme hastalarından premorbid malignite tanısı bulunan toplam 43 hasta (21 kadın, 22 erkek) retrospektif olarak incelendi. Başvurunun ilk 48 saatinde ölçülen serum albümin, C-reaktif protein (CRP) ve lenfosit değerlerinden PNI ve CALLY indeksi hesaplandı. Birincil sonlanım noktası 30 günlük tüm nedenlere bağlı mortalite olarak belirlendi. Sürekli değişkenler Mann-Whitney U testi, kategorik değişkenler Fisher kesin testi ile karşılaştırıldı; PNI ve CALLY'nin ayırt edici performansları ROC analiziyle değerlendirildi. Düşük olay sayısı nedeniyle mortalite ile bağımsız ilişkiler, PNI ve CALLY'nin ayrı modellere alındığı ve yaş ile giriş NIHSS skoruna göre düzeltildiği Firth penalize lojistik regresyon analizi ile incelendi.

BULGULAR: Hastaların medyan yaşı 69 yıl (min: 45, maks: 91), giriş NIHSS skoru 3 (min: 0, maks: 14) idi. Otuz günlük mortalite %14,0 (n=6) olarak saptandı. Mortalite grubunda PNI (p=0,005) ve CALLY indeksi (p=0,007) anlamlı olarak daha düşüktü. ROC analizinde 30 günlük mortaliteyi ayırt etmede eğri altında kalan alan (AUC) PNI için 0,867, CALLY için 0,847 bulundu. Firth regresyon analizinde PNI, yaş ve giriş NIHSS skoruna göre düzeltme sonrasında da 30 günlük mortalite ile anlamlı ilişkisini korudu; PNI'de her 5 puanlık artış daha düşük mortalite odds'u ile ilişkiliydi (p=0,005). CALLY indeksi de ayrı modelde yaş ve giriş NIHSS skoruna göre düzeltme sonrasında 30 günlük mortalite ile anlamlı ilişkisini korudu (p=0,038).

SONUÇ: Premorbid malignite tanısı bulunan akut iskemik inme hastalarında düşük PNI ve düşük CALLY indeksi 30 günlük mortalite ile anlamlı ilişkili bulundu. Her iki indeksin de yaş ve başlangıç NIHSS skoruna göre düzeltme sonrasında mortalite ile ilişkisini koruması, sistemik nütrisyonel-inflamatuar durumun bu hasta grubunda erken prognostik değerlendirmeye ek katkı sağlayabileceğini düşündürmektedir. Sınırlı örneklem büyüklüğü ve düşük olay sayısı nedeniyle bulguların daha geniş ve prospektif çalışmalarla doğrulanması gerekmektedir.

Anahtar Kelimeler: *akut iskemik inme, malignite, CRP-albümin-lenfosit (CALLY) indeksi, prognostik nütrisyonel indeks (PNI), mortalite,*

SS-14 POSTERİOR SİSTEM İSKEMİK İNMELERİN KLİNİK VE RADYOLOJİK ÖZELLİKLERİNİN RETROSPEKTİF DEĞERLENDİRİLMESİ

KÜBRA YILMAZ, MELİKE ÇAKAN ERCAN, ÖZLEM AKDOĞAN, GÜLSEN BABACAN YILDIZ, EREN ÖZGÜR, MURAT ÖZOĞUL, UFUK EMRE TOPRAK

İSTANBUL EĞİTİM VE ARAŞTIRMA HASTANESİ

Özet

Amaç

Posterior sistem iskemik inmeler, tüm iskemik inmelerin yaklaşık %20'sini oluşturmasına karşın literatürde klinik, radyolojik,prognostik özelliklerinin değerlendirildiği az sayıda çalışma bulunmaktadır.Bu çalışmada posterior sistem inme tanısıyla değerlendirilen hastaların klinik, radyolojik özelliklerinin tanımlanması amaçlanmıştır.

Gereç ve Yöntem

Çalışmaya radyolojik olarak doğrulanmış posterior sistem iskemik inme tanısıyla yatırılan hastalar dahil edilmiştir.Hastaların demografik verileri, başvuru semptomları, lezyon lokalizasyonu, vasküler risk faktörleri, TOAST tipi, akut tedavi, yatış süresince klinik seyir ve taburculuktaki fonksiyonel durumları(modifiye Rankin Skalası,mRS) retrospektif olarak kayıt edildi.

Bulgular

Çalışmaya 52 hasta dahil edildi(yaş ortalaması 65,5±13,8yıl; %61,5 erkek). Başvuru NIHSS'i medyan 1(IQR:1–3) idi; hastaların %53,1'i NIHSS≤1, %87,8'i NIHSS≤4 ile başvurmuştu. En sık tutulan alanlar serebellum(%38,5), oksipital lob(%25,0), talamus(%15,4) ve paramedyan pons(%13,5) idi; hastaların %13,5'inde birden fazla alanda lezyon saptandı. En sık başvuru şikayeti baş dönmesi/vertigo(%32,7), güçsüzlük(%28,8), bulantı-kusma(%19,2) ve dengesizlik(%17,3) olarak belirlendi. Etiyolojide büyük arter aterosklerozu ilk sırada yer aldı (%63,5); bunu kardiyoembolizm(%21,2), KAH(%7,7) ve diğer belirlenmiş etiyolojiler(%5,8) izledi.Hipertansiyon %53,8, DM %28,8, koroner arter hastalığı %28,8, AF %19,6 ve geçirilmiş inme %13,5 oranında saptandı.Akut intravenöz trombolitik tedavi 2 hastaya(%3,8), mekanik trombektomi 3 hastaya(%5,8) uygulandı. Hastaların %67,3'ü antiagregan, %19,2'si antikoagülan tedavi ile izlendi.Yatış süresince hastaların %13,5'inde nörolojik ve radyolojik progresyon ve %7,7'sinde hemorajik transformasyon gelişti.Taburculukta medyan mRS 1(IQR:0–3) idi ve hastaların %29,4'ünde mRS≥3 saptandı. Hastaların %3,9'u kaybedildi. mRS≥3 oranı en yüksek oksipital(%54) ve talamik(%38) infarktlarda izlendi.

Sonuç

Çalışmamızda posterior sistem inme olguları sıklıkla düşük NIHSS skorları ve lateralize olmayan nörolojik bulgularıyla başvurmuş ancak hastaların yaklaşık %30'u kısmen/tam bağımlı olarak taburcu olmuşlardır. Başvurudaki şiddet skorları ile taburculuktaki özürlülük arasındaki bu uyumsuzluk, posterior sistem inmelerine özgü değerlendirme yöntemlerinin geliştirilmesi gerektiğini vurgulamaktadır.

Anahtar Kelimeler: *posterior stroke, NIHSS, mRS, iskemik inme*

SS-15 PARKİNSON HASTALIĞINDA PRAMİPEKSOL İLİŞKİLİ YAN ETKİLER: BİREYSEL ÖZELLİKLER DOZDAN DAHA MI BELİRLEYİCİ?

FATMA ZEHRA SAÇMA GÖKCE, ZELİHA NUR IRMAK, SELİN SAVE, ZEYNEP BAŞTUĞ, TUBA AKINCI, GÜLBÜN ASUMAN YÜKSEL

HAYDARPAŞA NUMUNE EAH, istanbul

Amaç: Dopamin agonistleri Parkinson hastalığında yaygın kullanılmasına karşın, gerçek yaşam verilerinde pramipeksol ilişkili yan etkilerde hasta özelliklerinin etkisi net değildir. Bu çalışmada pramipeksol kullanan Parkinson hastalarında yan etki sıklığı/dağılımı ile özellikle dürtü kontrol bozuklukları (DKB) ve halüsinasyonların yaş, cinsiyet ve hastalık süresiyle ilişkisi incelendi.

Gereç ve Yöntem: Haydarpaşa Numune EAH Parkinson Polikliniği'ne 01/01/2016–31/12/2025 arasında başvuran Parkinson tanılı 485 hastanın verileri retrospektif tarandı. Demografik veriler, klinik değişkenler (hastalık süresi, eşlik eden hastalıklar, eşzamanlı antiparkinsoniyen tedaviler) ve pramipeksol doz bilgileri kaydedildi. Yan etkiler tıbbi kayıtlar üzerinden sınıflandırıldı; tanımlayıcı istatistiklerle raporlandı.

Bulgular: Ortalama yaş 71,4±10,6 yıl, hastalık başlangıç yaşı 63,1±10,9 yıl, hastalık süresi 8,36±5,67 yıl olup hastaların %62'si erkekti. Pramipeksol kullanan 330 hastanın 178'inde (%53,9) en az bir yan etki saptandı. En sık yan etki DKB idi (78 hasta, %23,6); bunu halüsinasyon (%14,6), gündüz aşırı uykululuk (%13,3) ve ayak ödemi (%10,6) izledi. DKB alt tiplerinde "DKB-diğer" (örgü/tamirat/temizlik vb. davranışlarda kontrolsüz artış) %60 ile öndeydi.Bunu aşırı para harcama (%21,3),kontrolsüz cinsel davranış (%15) izledi. Yan etki gelişenler daha gençti (medyan 70 vs 73; p=0,024) ve hastalık süresi daha uzundu (medyan 9 vs 6; p<0,001); cinsiyet farkı yoktu.

Sonuç: Pramipeksol kullanan Parkinson hastalarında yan etki sıktır ve en sık DKB görülür. Yan etki riski yalnızca doza değil, özellikle daha genç yaş ve daha uzun hastalık süresi gibi bireysel/klinik özelliklere bağlı olabilir. Davranışsal yan etkiler "normalleşmiş" aktiviteler içinde gizlenebileceğinden, kompulsif davranışlar hedeflenerek ayrıntılı anamnez alınmalıdır.

Anahtar Kelimeler: *Parkinson hastalığı, dopamin agonisti, yan etki*

SS-16 İNTERSTİSYEL SİSTİT/MESANE AĞRI SENDROMU HASTALARINDA MİGREN PREVALANSI VE SANTRAL SENSİTİZASYON: OLGU-KONTROL ÇALIŞMASI

DİCLE ÇOBAN, ELİF HANDE ŞAHBAZ, MUTLU DEĞER, HASAN DURAN CEMALOĞLU, GİZEM NAKİP, ŞEBNEM BIÇAKÇI
ÇUKUROVA ÜNİVERSİTESİ TIP FAKÜLTESİ, Adana

AMAÇ

İnterstisyel sistit/mesane ağrı sendromu (İS/MAS), kronik pelvik ağrı ile karakterize, patogenezinde santral sensitizasyonun giderek daha fazla ön plana çıktığı bir klinik tablodur. Bu çalışmada İS/MAS hastalarında migren prevalansı ile santral sensitizasyon düzeyinin araştırılması amaçlanmıştır.

YÖNTEM

Kesitsel, olgu-kontrol tasarımındaki çalışma, Çukurova Üniversitesi Tıp Fakültesi Girişimsel Olmayan Klinik Araştırmalar Etik Kurulu onayı ile yürütülmüştür. Üroloji uzmanlarınca sistoskopi ve/veya klinik kriterler doğrultusunda İS/MAS tanısı konulmuş 18 yaş üzeri 20 hasta ile 19 sağlıklı kontrol dahil edilmiştir. Migren tanısı ICHD-3 kriterleri esas alınarak nörolog tarafından konulmuştur. Santral sensitizasyon Santral Sensitizasyon Ölçeği (SSÖ), kutanöz allodini Allodini Belirti Listesi (ASC-12), semptom şiddeti O'Leary-Sant İnterstisyel Sistit Semptom (İSSİ) ve Problem (İSPİ) İndeksleri, psikolojik yük Hastane Anksiyete ve Depresyon Ölçeği (HADÖ), migrene bağlı özürlülük MIDAS ile değerlendirilmiştir. Tüm katılımcılardan yazılı bilgilendirilmiş onam alınmıştır. Veriler devam eden bir çalışmanın ön bulgularıdır.

BULGULAR

Migren prevalansı İS/MAS grubunda sayısal olarak yüksek olmakla birlikte istatistiksel anlamlılığa ulaşmamıştır (%35,0 [7/20] vs. %21,1 [4/19]; p=0,541). SSÖ toplam puanı hasta grubunda ileri düzeyde yüksek bulunmuştur (medyan 61,5 vs. 25,0; p<0,001); gruplar arası yaş farkı için düzeltme yapıldığında fark korunmuştur (p<0,001). SSÖ puanı 40 ve üzeri olanların oranı %80,0'a karşı %15,8'dir (p<0,001). ASC-12 (ortalama 5,9 vs. 3,2; p=0,028), HADÖ depresyon (10,2 vs. 4,5; p=0,001) ve anksiyete (9,8 vs. 6,3; p=0,033) puanları hasta grubunda anlamlı düzeyde yüksekti. Ortalama İSSİ ve İSPİ skorları 13,1 ve 12,7 olup orta-ağır semptom yüküne karşılık gelmektedir. SSÖ puanı İSSİ (rho=0,740) ve İSPİ (rho=0,725) ile güçlü korelasyon göstermiştir (p<0,001).

SONUÇ

İS/MAS hastalarında santral sensitizasyon ve kutanöz allodini düzeyleri belirgin biçimde artmış; migren prevalansı ise mevcut örneklemde anlamlılığa ulaşmayan bir yükseklik göstermiştir. SSÖ puanlarındaki belirgin artış ve bu puanların mesane semptom yüküyle güçlü ilişkisi, İS/MAS ile migren arasında ortak merkezi ağrı işleme mekanizmalarının bulunabileceğini desteklemektedir. Bu bulgular İS/MAS'nin yalnızca mesaneye özgü bir hastalık olarak değil, santral ağrı işleme bozukluğunun eşlik ettiği sistemik bir ağrı sendromu olarak değerlendirilmesi gerektiğine işaret etmektedir.

Anahtar Kelimeler: *interstisyel sistit, migren, santral sensitizasyon,*

SS-17 JENERALİZE MYASTENİA GRAVİS HASTALARINDA ASETİLKOLİN RESEPTÖR ANTİKORU İLE NÖROFİZYOLOJİK BULGULARIN İLİŞKİSİ

ÇİĞDEM ALAYDIN[1], *HALİT FİDANCI*[2]

[1]ADANA ŞEHİR EĞİTİM VE ARAŞTIRMA HASTANESİ NÖROLOJİ ANABİLİM DALI, ADANA

[2]ADANA ŞEHİR EĞİTİM VE ARAŞTIRMA HASTANESİ KLİNİK NÖROFİZYOLOJİ BİLİM DALI NÖROLOJİ ANABİLİM DALI

Amaç: Jeneralize myastenia gravis (MG) hastalarında serum asetilkolin reseptör antikoru (AchR-Ab) titresi ile frontalis kasından aksonal stimülasyon yöntemi ile yapılan konsantrik iğne jitter analizi ve ardısıra sinir uyarımı (ASU) testi bulguları arasındaki ilişkinin değerlendirilmesi amaçlandı.

Yöntem: Elektromiyografi laboratuvarımızda Ocak 2020'den itibaren değerlendirilen ve AChR-Ab pozitifliği bulunan jeneralize MG hastalarının verileri retrospektif olarak incelendi.

Bulgular: Toplam 33 hasta (21 erkek, 12 kadın; ortalama yaş 59,6 ± 14,3 yıl; hastalık süresi 2–360 ay) çalışmaya dahil edildi. Tüm hastalara ASU, 19 hastaya ise konsantrik iğne ile jitter analizi yapılmıştı. ASU'da anormallik saptanan 18 hastanın serum AChR-Ab titresi, ASU normal olan 15 hastaya göre anlamlı olarak daha yüksekti [medyan (standart hata): 6,2 (1,1) ve 3,7 (0,8); p=0,006]. Jitter analizi yapılan tüm hastalarda inceleme anormaldi. AChR-Ab titresi ile bireysel jitter anormallik oranı arasında orta düzeyde pozitif korelasyon saptandı (Spearman rho=0,56; p=0,013); buna karşılık ortalama jitter ile anlamlı ilişki yoktu (rho=0,38; p=0,11). Blok saptanan 16 hastada blok oranı ile AChR-Ab titresi arasında anlamlı korelasyon bulunmadı (rho=0,34; p=0,20). ASU normal ve anormal gruplar arasında bireysel jitter anormallik oranı, ortalama jitter ve blok oranları açısından anlamlı fark saptanmadı (sırasıyla p=0,4, p=0,5 ve p=0,3).

Sonuç: Jeneralize MG hastalarında yüksek AChR-Ab titresi, ASU anormalliği ve artmış bireysel jitter anormallik oranı ile ilişkili bulundu. Buna karşın antikor titresi ile ortalama jitter ve blok oranı arasında anlamlı ilişki saptanmadı. Bulgularımız, AChR-Ab titresinin nöromüsküler iletim bozukluğunun bazı elektrofizyolojik göstergeleriyle ilişkili olabileceğini, ancak bu ilişkinin tüm jitter parametreleri için geçerli olmadığını düşündürmektedir.

Anahtar Kelimeler: *Myastenia gravis, asetilkolin reseptör antikoru, jitter, ardışık sinir uyarımı, nöromüsküler iletim*

SS-18 KORONER YOĞUN BAKIM HASTALARINDA NÖROLOJİK KOMPLİKASYONLAR: TEK MERKEZLİ RETROSPEKTİF ÇALIŞMA NEUROLOGİCAL COMPLİCATİONS İN CORONARY INTENSİVE CARE PATİENTS: A SİNGLE-CENTER RETROSPECTİVE STUDY

FATMA ÖZGE SALKIN
ADANA SEYHAN DEVLET HASTANESİ

Giriş ve Amaç:

Koroner Yoğun Bakım Üniteleri (KYBÜ), kritik kardiyovasküler hastalıkların takip edildiği dinamik alanlardır. Yoğun bakım yatış sürecinde gelişen nörolojik komplikasyonlar hastanede kalış süresini, morbiditeyi ve mortaliteyi artırmaktadır. Bu çalışmanın amacı, KYBÜ'de takip edilen hastalarda gelişen nörolojik komplikasyonların sıklığını, türlerini, ilişkili risk faktörlerini ve bu komplikasyonların klinik sonlanımlar üzerindeki etkilerini retrospektif olarak incelemektir.

Gereç ve Yöntem:

Çalışmaya 01.05.2025 – 01.05.2026 tarihleri arasında merkezimiz 2. basamak 10 yataklı KYBÜ'sünde takip edilen ve yatışı sırasında nöroloji konsültasyonu istenerek nörolojik komplikasyon saptanan 871 hasta retrospektif olarak dahil edildi. 18 yaş altı, bilinen nörolojik tanısı olan, rekürren yatışı olan hastalar çalışmaya dahil edilmedi. Hastaların demografik verileri, primer kardiyak tanıları, laboratuvar parametreleri, gelişen nörolojik komplikasyon türleri (akut iskemik/hemorajik inme, deliryum, bilinç değişikliği, nöbet vb.), KYBÜ yatış süreleri ve hastane içi mortalite oranları kaydedildi. Verilerin analizinde kategorik değişkenler için Ki-Kare testi, sürekli değişkenler için ise normalliğe göre Independent t-test veya Mann-Whitney U testi kullanılmıştır. Komplikasyon gelişimini etkileyen bağımsız risk faktörlerini belirlemek amacıyla Çok Değişkenli Lojistik Regresyon analizi uygulanmış ve $p<0.05$ değeri anlamlı kabul edilmiştir.

Bulgular:

Çalışmaya dahil edilen hastaların yaş ortalaması 69.5±10.2 olup, % 61 si erkekti. En sık görülen nörolojik komplikasyonlar sırasıyla; deliryum % 41, bilinç değişikliği %26, akut inme %12 ve nöbet %1 olarak belirlendi. İleri yaş, düşük ejeksiyon fraksiyonu (EF), aritmi ve mekanik ventilasyon desteği nörolojik komplikasyon gelişimi için bağımsız risk faktörleri olarak saptandı ($p<0.05$). Nörolojik komplikasyon gelişen hastaların KYBÜ'de kalış süresi anlamlı derecede uzun ($p= 0.01$) ve hastane içi mortalite oranı sırasıyla nörolojik komplikasyon gelişenlerde %11, diğer grupta %3 saptandı. ($p<0.01$).

Sonuç:

Kardiyak kritik hastalarda nörolojik komplikasyonlar, özellikle ileri yaş ve düşük kardiyak rezervi olan olgularda klinik seyri ve sağkalımı olumsuz etkileyen önemli unsurlardır. KYBÜ süreçlerinde multidisipliner bir yaklaşımla nörolojik risk faktörlerinin erken dönemde fark edilmesi ve önleyici stratejilerin geliştirilmesi, mortalite ve morbiditenin azaltılmasında kritik öneme sahiptir.

Anahtar Kelimeler: *Koroner Yoğun Bakım, Nörolojik Komplikasyon, İnme, Deliryum, Mortalite.*

SS-19 HEMİFASİYAL SPAZMDA BOTULİNUM TOKSİN TEDAVİ SÜREKLİLİĞİ: TEK MERKEZLİ RETROSPEKTİF KOHORT ÇALIŞMASI

EMRAH EMRE DEVECİ, FATMA MERVE ÇOŞGUN
MUĞLA SITKI KOÇMAN ÜNİVERSİTESİ TIP FAKÜLTESİ, NÖROLOJİ ANABİLİM DALI , MUĞLA

Amaç:

Botulinum toksin (BoNT), hemifasiyal spazm (HFS) tedavisinde birinci basamak tedavi seçeneklerinden biri olmasına rağmen uzun dönem tedavi sürekliliği ve tedavinin bırakılmasıyla ilişkili klinik faktörlere ilişkin veriler sınırlıdır. Bu çalışmada HFS hastalarında BoNT tedavi sürekliliğinin değerlendirilmesi ve tedavinin bırakılmasıyla ilişkili klinik faktörlerin araştırılması amaçlandı.

Yöntem:

Bu tek merkezli retrospektif kohort analizinde, son BoNT enjeksiyonu Aralık 2019 ile Mayıs 2026 arasında gerçekleştirilen 115 HFS hastasının kayıtları 17 Temmuz 2026 tarihinde geriye dönük olarak incelendi. Yeterli klinik veya takip verisi bulunmayan altı hasta dışlandı ve 109 hasta çalışmaya alındı. Takip süresi sıfır olan sansürlü bir kayıt dışlandıktan sonra Kaplan–Meier ve Cox regresyon analizleri 108 hasta üzerinden gerçekleştirildi. Tedavi sürekliliği Kaplan–Meier yöntemiyle değerlendirildi; tedavinin bırakılmasıyla ilişkili faktörler tek ve çok değişkenli Cox orantısal risk regresyon analizleriyle incelendi. Doz analizleri, en az iki farklı BoNT tedavi seansı uygulanan 105 hasta üzerinden yapıldı.

Bulgular:

Kaplan–Meier analizine dahil edilen 108 hastanın 28'i (%25,9) tedaviyi bırakırken, 80'i (%74,1) tedaviye devam etmekteydi. Ters Kaplan–Meier yöntemiyle hesaplanan medyan takip süresi 56,6 ay (%95 güven aralığı: 48,3–90,5) idi. BoNT tedavi sürekliliği 12., 24., 36. ve 60. aylarda sırasıyla %91,4, %86,2, %85,0 ve %78,8 olarak bulundu. Başlangıç yaşı, cinsiyet, başlangıç BoNT dozu ve etkilenen tarafın dominant olması, çok değişkenli Cox regresyon analizinde tedavinin bırakılmasıyla bağımsız olarak ilişkili değildi. Tedaviye devam eden hastalarda son BoNT dozu ve başlangıç dozuna göre yüzdesel doz artışı, tedaviyi bırakan hastalara kıyasla anlamlı olarak daha yüksekti (sırasıyla p=0,001 ve p=0,031).

Sonuç:

HFS hastalarının büyük çoğunluğu uzun dönemde BoNT tedavisini sürdürmektedir. Tedaviye devam eden hastalarda gözlenen daha yüksek son BoNT dozu ve başlangıca göre daha fazla doz artışı, hastaya özgü doz ayarlamalarının tedavi sürekliliğine katkı sağlayabileceğini düşündürmektedir. Bu bulgular çok merkezli prospektif çalışmalarla doğrulanmalı ve tedavi sürekliliğini etkileyen faktörler daha ayrıntılı olarak araştırılmalıdır.

Anahtar Kelimeler: *Hemifasiyal spazm, Botulinum toksin, Tedavi sürekliliği*

SS-20 MULTİPL SKLEROZDA ESSN TABANLI İN SİLİCO MODELLEME

TUĞBA ÇALIŞIR
MUSTAFA KEMAL ÜNİVERSİTESİ, HATAY

Multipl Skleroz (MS), merkezi sinir sistemindeki miyelin tabakasının iltihabi süreçlerle hasar gördüğü kronik bir hastalıktır. Genç erişkinlerde nörolojik engelliliğin önemli nedenlerinden biridir. Dünya genelindeki vaka sayısı 2008'de 2,1 milyondan 2020'de yaklaşık 2,8 milyona yükselmiştir. Mevcut tedaviler atakları ve inflamasyonu azaltabilse de bazı hastalarda zamanla kısmen geri dönüşümsüz doku hasarı gelişmeye devam etmektedir. Bu nedenle tedaviye erken başlanması ve tedavinin hastalığın biyolojik mekanizmalarına göre düzenlenmesi önemlidir.

Hastaların yaklaşık %85'inde tanı sırasında görülen Ataklarla Seyreden–Düzelen MS (RRMS), ataklarla stabil dönemlerin birbirini izlemesiyle karakterizedir. Hastalığın seyrinde inflamasyonu artıran T hücreleri, düzenleyici T hücreleri (Treg) ve B hücreleri rol oynar. Özellikle efektör T hücreleri ile Treg hücreleri arasındaki dengenin bozulması inflamatuvar aktiviteyle ilişkilidir. Atakların ortaya çıkması ve kalıcı hasara dönüşmesi; bağışıklık sistemindeki rastlantısal dalgalanmalar, kan-beyin bariyerinin bozulması ve miyelin üretimi ile onarımından sorumlu oligodendrositlerin hasarlanmasıyla şekillenebilir.

Bu çalışmada, bağışıklık hücreleri ve sitokinlerin davranışlarını kan-beyin bariyeri bozukluğu ve oligodendrosit hasarıyla ilişkilendiren, 26 mekanistik değişkenden oluşan kapsamlı bir stokastik ağ modeli (ESSN) geliştirilmektedir. Temel hipotez, inflamasyonun erken kontrol altına alınmasının klinik atakları azaltırken geri dönüşümsüz oligodendrosit hasarını da sınırlayabileceğidir.

Modelin tahminleri Faz III randomize klinik çalışmaların sonuçlarıyla dışarıdan doğrulanacaktır. Böylece sanal hasta gruplarının oluşturulması, bilgisayar ortamında klinik çalışmaların tasarlanması ve tedaviye başlama zamanının mekanizma temelli değerlendirilmesi için nicel bir altyapı sağlanması amaçlanmaktadır.

Anahtar Kelimeler: *multiple skleroz, mekanistik bilgisayar modelleri, inflamasyon, myelin ,RRMS*

E- POSTER BİLDİRİLER

EP- 01 SCN4A (VAL1589MET) İLİŞKİLİ OTOZOMAL DOMİNANT PARAMİYOTONİ KONJENİTA

UFUK EMRE TOPRAK[1], BURAK EREN[1], ZELİHA MATUR[2], ÇAĞLA ŞİŞMAN[1], FATİH MEHMET KENİ[3]

[1]SAĞLIK BİLİMLERİ ÜNİVERSİTESİ, İSTANBUL EĞİTİM VE ARAŞTIRMA HASTANESİ, NÖROLOJİ KLİNİĞİ

[2]BEZMİALEM VAKIF ÜNİVERSİTESİ TIP FAKÜLTESİ, NÖROLOJİ ANABİLİM DALI

[3]SAĞLIK BİLİMLERİ ÜNİVERSİTESİ, İSTANBUL EĞİTİM VE ARAŞTIRMA HASTANESİ, TIBBİ GENETİK KLİNİĞİ

Giriş

Paramiyotoni konjenita (PK), çoğunlukla çocukluk veya erken erişkinlik döneminde başlayan, iskelet kaslarını etkileyen nadir bir kas kanalopatisidir. Fiziksel aktivite sonrasında kasların gevşemesinde güçlük, tekrarlayan hareketlerle artan miyotoni ve özellikle soğuk maruziyeti ile belirginleşen kas sertliği hastalığın temel klinik özellikleridir. Hastalık, voltaj bağımlı sodyum kanalı α-alt birimini kodlayan SCN4A genindeki mutasyonlar sonucunda gelişir ve genellikle otozomal dominant kalıtım gösterir. SCN4A geninde çok sayıda mutasyon tanımlanmış olmakla birlikte, Val1589Met varyantı ile ilişkili klinik ve elektrofizyolojik bulgulara ilişkin literatür verileri sınırlıdır.Bu yazıda aile öyküsü bulunan SCN4A (VAL1589MET)gen mutasyonu saptanan Paramiyotoni konjenita olgusunu sunmak, klinik ve elektrofizyolojik bulgularına dikkat çekmek stedik.

Olgu

Yaklaşık 10 yıldır özellikle ellerinde belirgin olan ve soğuk maruziyeti ile artan kaslarda sertlik ve kramp yakınmaları ile değerlendirilen 42 yaşındaki kadın hastanın önceki başvurularında romatolojik hastalık ve fibromiyalji tanıları aldığı öğrenildi. Özgeçmişinde başka özellik bulunmayan hastanın aile öyküsünde bir erkek kardeşi ve iki kuzeninde benzer yakınmalar olduğu, anne ve babasının akraba olduğu öğrenildi. Nörolojik muayenesi normaldi. Elektromiyografik incelemede, incelenen kaslarda istirahatte yaygın miyotonik deşarjlar izlendi ve bu bulguların soğuk uygulaması sonrasında belirgin arttığı gözlendi. Benzer klinik yakınmaları bulunan aile bireylerinin de EMG incelemesinde miyotonik deşarjlar saptandı. Hasta ve erkek kardeşine yapılan genetik incelemede, SCN4A geninde Val1589Met patojenik varyantı tespit edildi.

Sonuç

SCN4A mutasyonları geniş bir fenotipik spektrum ile ilişkilidir. Olgumuzda gözlenen klinik özellikler, Val1589Met mutasyonu taşıyan daha önce bildirilmiş ailelerin fenotipleri ile benzerlik göstermektedir. Kramp benzeri yakınmalar, soğuk maruziyeti ile miyotoninin kötüleşmesi ve miyotoninin hafif ve sınırlı özellikte olması ortak klinik bulgulardır. Bu olgu, SCN4A Val1589Met varyantının paramiyotoni konjenita gelişimindeki rolünü desteklemekte ve miyotoni ile başvuran hastalarda ayrıntılı klinik değerlendirme, elektrofizyolojik inceleme ve genetik analizlerin önemini vurgulamaktadır. Bu çalışma, Türkiye'de SCN4A Val1589Met mutasyonu taşıyan bir aileyi bildiren ilk olgu sunumlarından biridir.

Anahtar Kelimeler: *SCN4A gen, Val1589Met, Otozomal Dominant ,Paramiyotoni Konjenita*

EP-02 İZOLE ABDUSENS SİNİR FELCİ İLE BAŞVURAN SPONTAN İNTRAKRANİYAL HİPOTANSİYON: TANISAL LABİRENTTE KAYBOLAN BİR OLGU

SABİNA AMİRASLANOVA[1], ŞERİFE YAYMACI[1], TAYLAN ALTIPARMAK[1], DOĞA VURALLI[1], EMEL GULER[2], MURAT UCAR[3], ÖZLEM COŞKUN[1]

[1]GAZİ ÜNİVERSİTESİ TIP FAKÜLTESİ NÖROLOJİ ANABİLİM DALI, ANKARA

[2]GAZİ ÜNİVERSİTESİ TIP FAKÜLTESİ ANESTEZİYOLOJİ VE REANİMASYON ANABİLİM DALI, ALGOLOJİ BİLİM DALI, ANKARA

[3]GAZİ ÜNİVERSİTESİ TIP FAKÜLTESİ RADYOLOJİ ANABİLİM DALI, ANKARA

Giriş

Spontan intrakraniyal hipotansiyon(SİH), spontan beyin omurilik sıvısı(BOS) kaçağına bağlı ortaya çıkan, sekonder baş ağrısının nispeten nadir bir nedenidir. Karakteristik bulgusu ortostatik baş ağrısı olsa da hastalar kraniyal nöropatilerle başvurabilir, bunlardan en sık bildirilen kraniyal sinir tutulumu abdusens felcidir. İzole altıncı kraniyal sinir felci, daha sık mikrovasküler, enfeksiyöz ve inflamatuvar hastalıklarla ilişkili olduğundan, SİH başlangıçta akla gelmeyebilir. Bu nedenle, karakteristik klinik öykünün tipik nörogörüntüleme bulgularıyla birlikte değerlendirilmesi doğru tanı açısından büyük önem taşımaktadır.

OLGU

47 yaş kadın, ortostatik baş ağrısı ile dış merkeze başvurdu. Tetkikleri planlanan süreçte horizontal diplopi gelişti. Kontrastlı kraniyal manyetik rezonans görüntülemede(MRG) pakimeningeal kontrastlanma, sol paryetalde subdural efüzyon, serebellar tonsillerin foramen magnumun altına yer değiştirdiği izlendi. Lomber ponksiyonda(LP) BOS açılış basıncı normal ölçüldü. BOS protein düzeyi 106 mg/dL(15–45mg/dL), hücre sayımında 10 lökosit, toplam 28 çekirdekli hücre saptandı. Meningoensefalit panelinde Streptococcus pneumoniae pozitif olunca Enfeksiyon Bölümü önerisiyle seftriakson başlandı. Diplopi düzelmeyince LP tekrarlandı, meningoensefalit paneli negatif, BOS sitolojisi temiz sonuçlandı. Merkezimize yönlendirilen hastanın muayenesinde sol abdusens sinir felci saptandı, SİH tanısı ile epidural kan yaması uygulandı, minimal sol göz abdüksiyon kısıtlılığı ile taburcu edildi. İki aylık takipte göz hareketleri normal görüldü, kontrol beyin MRG'de patoloji izlenmedi.

TARTIŞMA

Olgumuzda tanı sürecini güçleştiren başlıca faktör, izole abdusens sinir felcinin gelişmesiydi. Kraniyal nöropatiler SİH'in nadir bulgusu olmakla birlikte, en sık etkilenen abdusens siniridir. İzole abdusens felci daha sık mikrovasküler, enfeksiyöz ve inflamatuvar nedenlerle ilişkilendirilmekte olup ilk tanısal değerlendirme genellikle bu etiyolojilere yönelmektedir. Olgumuzda diplopinin ortaya çıkması enfeksiyöz ve inflamatuvar nedenlere yönelik kapsamlı bir araştırmaya yol açmış ve bu durum tanı sürecinin uzamasına neden olmuştur. Epidural kan yaması sonrasında ilk 24 saat içinde klinik düzelmenin başlaması, iki aylık takipte abdusens sinir felcinin tamamen iyileşmesi ve kontrol MRG'lerinde karakteristik patolojik görüntüleme bulgularının kaybolması, SİH'nin erken tanınması ve zamanında tedavi edilmesinin önemini bir kez daha ortaya koymaktadır.

Anahtar Kelimeler: *Spontan intrakraniyal hipotansiyon, abdusens sinir felci, beyin omurilik sıvısı*

EP-03 PARKİNSON HASTALARINDA SOSYAL BİLİŞSEL İŞLEVLERİN DEĞERLENDİRİLMESİ: EMPATİ VE GÖZLERDEN ZİHİN OKUMA PERFORMANSININ KONTROLLÜ ANALİZİ

ZEYNEP BAŞTUĞ, SELİN SAVE SAVAN, ZELİHA NUR IRMAK, FATMA ZEHRA SAÇMA GÖKÇE, TUBA AKINCI, GÜLBÜN ASUMAN YÜKSEL

SBÜ HAYDARPAŞA NUMUNE EĞİTİM VE ARAŞTIRMA HASTANESİ, İSTANBUL

Amaç

Parkinson's disease (PH), motor bulguların yanı sıra sosyal biliş alanında da bozulmalarla seyreden nörodejeneratif bir hastalıktır. Bu çalışmada Parkinson hastaları ile sağlıklı kontroller arasında empati düzeyi ve gözlerden zihin okuma becerilerinin karşılaştırılması ve bu parametrelerin klinik değişkenlerle ilişkisinin incelenmesi amaçlanmıştır.

Yöntem

Çalışmaya 45 PH hastası ve 30 sağlıklı kontrol dahil edilmiştir. İstatistiksel analizler SPSS 27 programı kullanılarak gerçekleştirilmiştir. Verilerin normal dağılımı Kolmogorov-Smirnov testi ile değerlendirilmiş ve parametrik testler uygulanmıştır. Gruplar arası karşılaştırmalarda bağımsız örneklem t testi, kategorik değişkenlerde ki-kare testi kullanılmış; değişkenler arası ilişkiler Pearson korelasyon analizi ile incelenmiştir.

Bulgular

Kontrol grubunun yüz okuma testi puanı (24,87±3,17), hasta grubuna (15,96±4,97) kıyasla anlamlı düzeyde yüksek bulunmuştur (t=-8,704; p<0,001). Empati ölçeği puanı da kontrol grubunda (82,30±13,40), hasta grubuna (70,16±12,55) göre anlamlı derecede yüksektir (t=-3,995; p<0,001).

Hastalık süresi ile yüz okuma (r=-0,288; p=0,055) ve empati puanları (r=0,001; p=0,996) arasında anlamlı ilişki saptanmamıştır. Yaş ile yüz okuma performansı arasında zayıf düzeyde negatif korelasyon izlenmiştir (r=-0,306; p=0,041). Cinsiyet ve baskın klinik tipe göre anlamlı farklılık bulunmamıştır (p>0,05). Dürtü kontrol bozukluğu gelişen hastalarda empati puanı anlamlı düzeyde daha düşüktür (p=0,004).

Sonuç

Parkinson hastalarında empati ve gözlerden zihin okuma becerileri sağlıklı bireylere kıyasla belirgin şekilde azalmaktadır. Bulgular, sosyal biliş bozukluklarının hastalığın önemli non-motor bileşenlerinden biri olduğunu ve özellikle dürtü kontrol bozukluğu varlığında daha belirgin olabileceğini düşündürmektedir.

Anahtar Kelimeler: *parkinson, empati, gözlerden, zihin, okuma,*

EP-06 FİNGOLİMOD KESİLMESİ SONRASI GELİŞEN REBOUND SENDROMU: OLGU SUNUMU

TUBA BAYRAKTAR, ÖZLEM ELMAS, FİLİZ MANGA GÜNAYDIN
KOCAELİ ŞEHİR HASTANESİ

FİNGOLİMOD KESİLMESİ SONRASI GELİŞEN REBOUND SENDROMU: OLGU SUNUMU

ÖZLEM ELMAS,TUBA BAYRAKTAR,DOÇ.DR.FİLİZ MANGA GÜNAYDIN

Giriş:

Fingolimod, multipl skleroz (MS) tedavisinde kullanılan, lenfositlerin lenf nodlarından çıkışını engelleyen bir sfingozin-1-fosfat reseptör (S1PR) modülatörüdür. Fingolimod tedavisinin kesilmesi veya ara verilmesi, nadiren de olsa hastalık aktivitesinin beklenenden çok daha şiddetli bir şekilde geri dönmesiyle karakterize "rebound etkisi"ne yol açabilmektedir. Bu olguda, fingolimod kesilmesini takiben atipik radyolojik bulgularla prezente olan bir rebound sendromu tablosu sunulmuştur.

Olgu:

Bilinen MS tanısı olan 51 yaşında kadın hasta, 5 gündür devam eden yürüme güçlüğü ve dengesizlik şikayetleriyle başvurdu. Özgeçmişinde, fingolimod kullanımına bağlı dirençli lenfopeni gelişmesi üzerine tedavinin kesildiği ve ocrelizumab geçiş sürecinde hastanın ilaçsız kaldığı öğrenildi. Nörolojik muayenesinde sol hemihipoestezi, bilateral alt ekstremite distallerinde früst parezi (-5/5) ve yaygın hiperrefleksi saptandı. Kontrastlı beyin MRG'de; sağ temporal ve bilateral pariyetal bölgelerde aktif MS plakları ile uyumlu periferal kontrastlanan lezyonlar izlendi. Sağ ponsta ise vazojenik ödeme yol açan, atipik görünümlü, 22x15 mm boyutlarında halkasal kontrastlanan lezyon saptandı. Ayırıcı tanı amacıyla yapılan MR spektroskopi, difüzyon MRG, BOS biyokimyası/sitolojisi, paraneoplastik panel, NMO-MOG antikorları ve malignite taramaları (Toraks/Batın BT) normal saptandı; yüksek gradeli tümör veya enfeksiyon dışlandı. Fingolimod kesilmesine sekonder rebound sendromu tanısı konulan hastaya 7 gün süreyle 1 gr/gün pulse metilprednizolon tedavisi uygulandı. Tedavi sonrası semptomları gerileyen ve kas kuvveti tam (5/5) olan hasta taburcu edildi.

Tartışma ve Sonuç:

Fingolimod kesilmesini takip eden süreçte klinik ve radyolojik tablonun hızla progrese olması, rebound etkisi açısından uyarıcı olmalıdır. Tedavi değişikliklerinde ilaçsız kalınan dönem minimumda tutulmalı, atipik ve büyük kitle etkili lezyonların varlığında rebound mekanizması akılda tutularak hızla steroid tedavisine başlanmalıdır.

Anahtar Kelimeler: *Fingolimod,MS atak,Rebound etki*

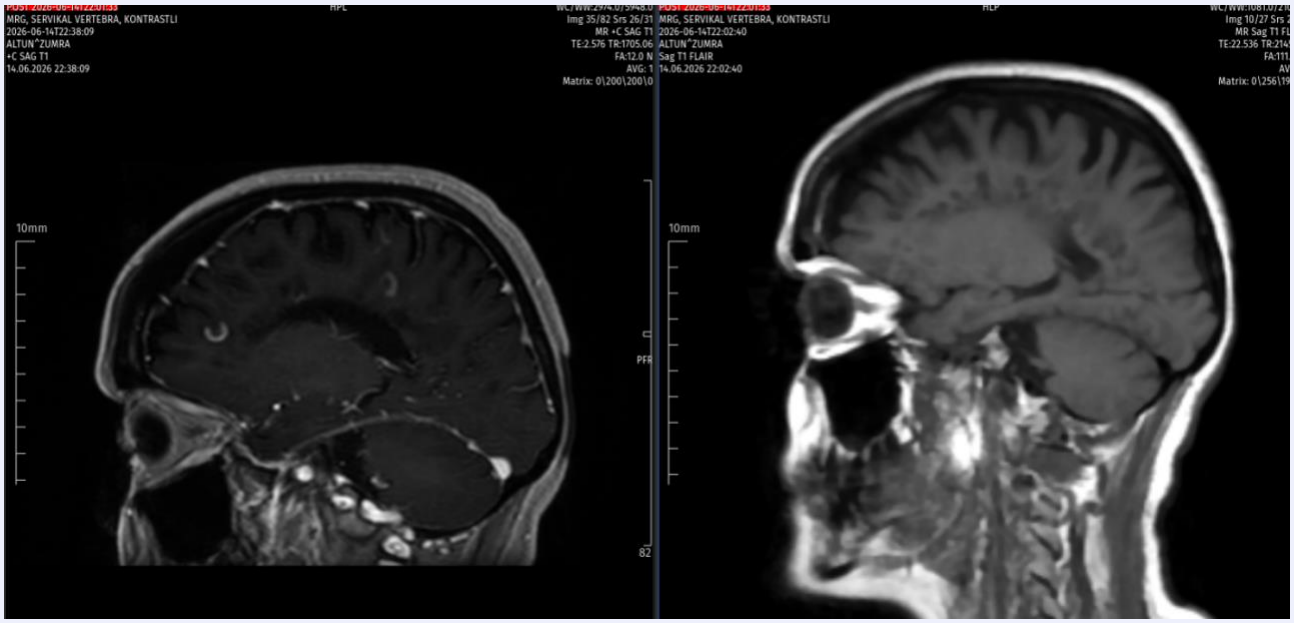

KONTRASTLI KRANİAL MR KONTRASTLI T1 / T1 FLAİR GÖRÜNTÜSÜ

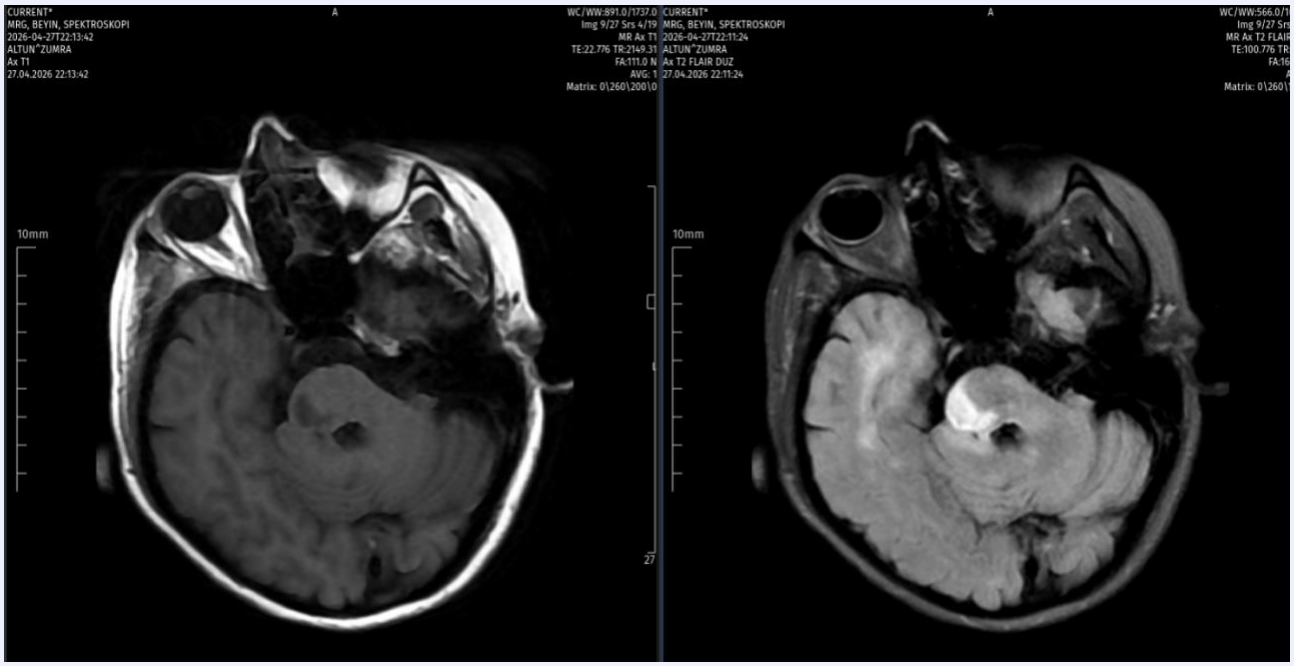

KONTRASTLI KRANİAL MR T1/T2 FLAİR GÖRÜNTÜSÜ

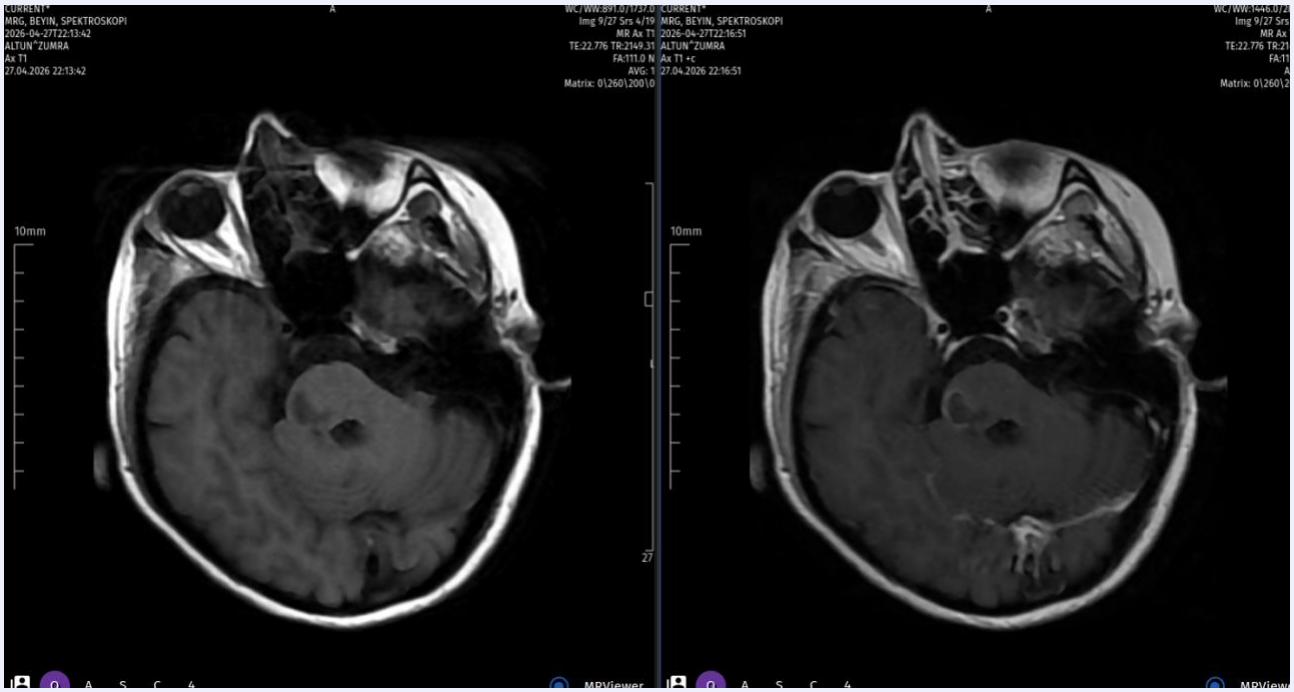

KONTRASTLI KRANİAL MR T1/KONTRASTLI T1 GÖRÜNTÜSÜ

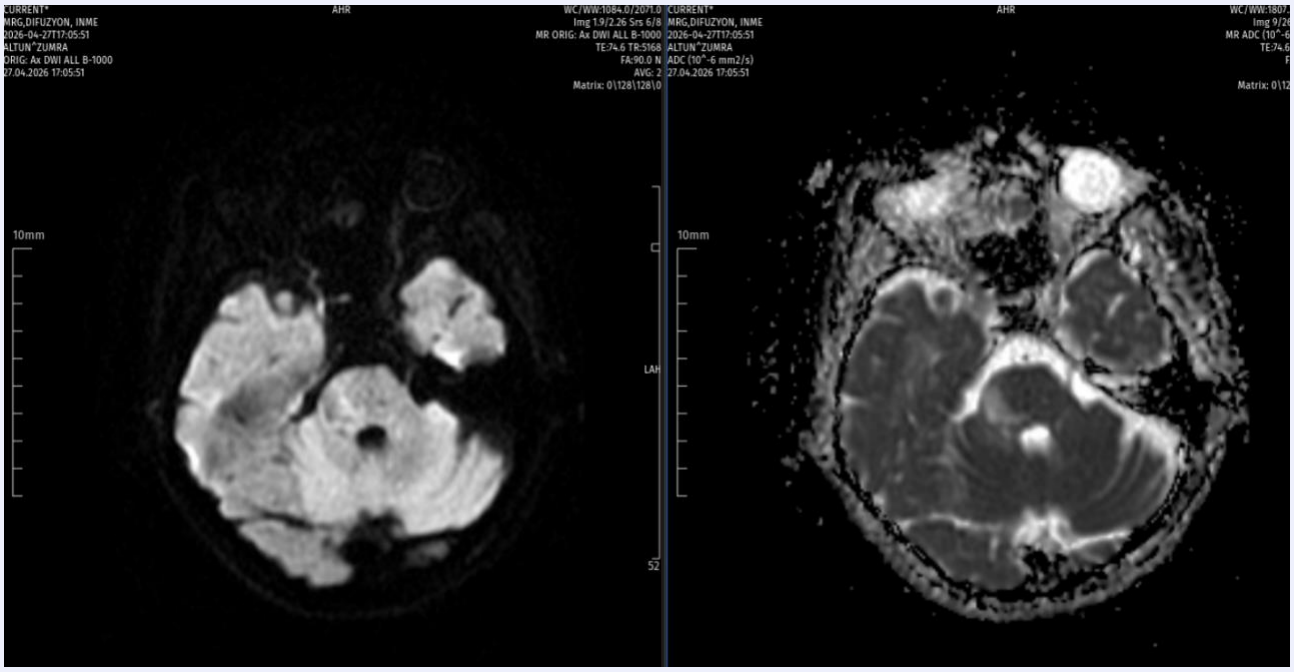

DİFF MR DWI/ADC

EP-07 AKUT İSKEMİK İNMEDE MCA BİFURKASYON ANEVRİZMASI VE M2 OKLÜZYONU BİRLİKTELİĞİ: ÜÇ OLGULUK SERİ

SENA AKSOY, SERDAR GEYİK
İSTANBUL AYDIN ÜNİVERSİTESİ, İstanbul

Amaç: Akut iskemik inmede oklüde damar ile aynı vasküler bölgede intrakraniyal anevrizma bulunması, mekanik trombektomi sırasında teknik yaklaşımı ve komplikasyon riskini etkileyebilecek nadir bir durumdur. Bu seride, orta serebral arter (MCA) bifurkasyon anevrizması ile ipsilateral M2 oklüzyonunun birlikte saptandığı üç olgunun klinik özellikleri, tedavi yaklaşımları ve sonuçlarının sunulması amaçlandı.

Olgu Serisi: İlk olgu, 76 yaşında hipertansiyon ve koroner arter hastalığı öyküsü olan kadın hastaydı. NIHSS skoru 6 olan hastanın vasküler görüntülemesinde sol M2 oklüzyonu ve sol MCA bifurkasyon anevrizması izlendi. İki geçiş stent-retriever trombektomi sonrasında eTICI 2b67 reperfüzyon elde edildi. İşlem sırasında anevrizma lokalizasyonundan bağımsız bir alanda ekstravazasyon gelişti. Yirmi dördüncü saat NIHSS skoru 12 olan hastanın üçüncü ay mRS skoru 2 idi.

Diabetes mellitus, hipertansiyon ve konjestif kalp yetmezliği olan 63 yaşında erkek hasta, NIHSS 14 ile başvurdu. Hastada sol M2 oklüzyonu ve sol MCA bifurkasyon anevrizması saptandı. Tek geçiş stent-retriever trombektomi ile eTICI 2b67 reperfüzyona komplikasyonsuz ulaşıldı. Erken nörolojik değerlendirmede NIHSS 17 olarak kaydedilirken, üçüncü ayda mRS 3 olarak değerlendirildi.

Hipertansiyon ve kalp yetmezliği öyküsü bulunan 53 yaşındaki erkek hastada, sol M2 oklüzyonu ile sol MCA bifurkasyon anevrizması izlendi. Başvuru NIHSS skorunun 4 olması ve klinik tablonun hafif seyretmesi nedeniyle endovasküler tedavi uygulanmadı. Medikal tedavi altında izlenen hasta mRS 1 ile taburcu edildi.

Tüm hastalardan yazılı bilgilendirilmiş onam alınmıştır.

Sonuç: MCA bifurkasyon anevrizması ile ipsilateral M2 oklüzyonunun birlikteliği, akut iskemik inmenin endovasküler tedavisinde özellikli bir anatomik durumdur. Anevrizmatik segmentin normal vasküler yapıdan farklı histomorfolojik ve biyomekanik özellikleri, stent-retriever ile mekanik trombektomi sırasında oluşan radyal kuvvet ve shear strese toleransı azaltarak periprosedürel rüptür açısından risk oluşturabilir. Serimizde mekanik trombektomi uygulanan iki olguda anevrizma rüptürü gelişmeksizin başarılı reperfüzyon sağlanmıştır. Bu olgular, eşlik eden anevrizma varlığında endovasküler tedavi kararının; nörolojik defisitin şiddeti, anevrizmanın morfolojisi ve oklüzyonla anatomik ilişkisi, birlikte değerlendirilerek bireyselleştirilmesinin önemini vurgulamaktadır.

Anahtar Kelimeler: *orta serebral arter, mekanik trombektomi, anevrizma, endovasküler tedavi*

EP-08 MULTİPL SKLEROZ VE EPİLEPSİ BİRLİKTELİĞİ OLAN HASTALARDA EPİLEPSİYE İLİŞKİN ÖZ DAMGALANMA VE PSİKOSOSYAL ÖZELLİKLERİN DEĞERLENDİRİLMESİ: EŞLEŞTİRİLMİŞ OLGU-KONTROL ÇALIŞMASININ ÖN SONUÇLARI

SEMA NUR ALBAK, FURKAN SARIDAŞ, AYLİN BİCAN DEMİR

BURSA ULUDAĞ ÜNİVERSİTESİ TIP FAKÜLTESİ NÖROLOJİ ABD, Bursa

Amaç: Multipl skleroz(MS) ve epilepsi, yaşam kalitesini ve psikososyal iyilik halini olumsuz etkileyebilen kronik nörolojik hastalıklardır. MS ve epilepsi birlikteliği olan hastalarda epilepsiye ilişkin öz damgalanma düzeyini değerlendiren çalışmalar oldukça sınırlıdır. Bu çalışmada, MS+epilepsi hastaları ile yalnız epilepsi hastalarının öz damgalanma, psikolojik iyi oluş ve emosyonel durumlarının karşılaştırılması amaçlandı.

Gereç ve Yöntem: Bu tek merkezli çalışma 2022–2026 yılları arasında merkezimizde takip edilen MS+epilepsi hastaları dahil edildi. Toplam 28 hastadan anketleri tamamlayan 9 hasta çalışma grubunu, yalnız epilepsi tanısıyla takip edilen hastalar arasından yaş ve cinsiyet açısından 1:2 oranında eşleştirilen 18 hasta ise kontrol grubunu oluşturuldu. Epilepsy Self-Stigma Scale-Turkish (ESSS-T), The World Health Organization-Five Well-Being Index (WHO-5), Depression Anxiety Stress Scale-21 (DASS-21) ve MS+epilepsi grubuna ek olarak Multiple Sclerosis-Reece Stigma Scale (MS-RSS) uygulandı.

Bulgular: Gruplar epilepsi süresi açısından benzerdi (p>0,05). MS+epilepsi grubunda son bir yılda nöbetsiz kalma oranı daha yüksekti (%85,7 - %22,2; p=0,007). Epilepsiye ilişkin öz damgalanma skoru MS+epilepsi grubunda daha düşük bulundu (ESSS-T: 12,22±2,59 - 16,39±4,43; p=0,027). WHO-5 skoru daha yüksek (16,0±4,5 - 10,7±5,2; p=0,015), DASS-21 skoru ise daha düşüktü (12,0±5,6 - 20,7±8,9; p=0,014). MS+epilepsi grubunda MS-RSS ortalama skoru 11,89±4,51 olarak saptandı.

Sonuç: Bu ön analizde, MS+epilepsi hastalarında yalnız epilepsi hastalarına kıyasla epilepsiye ilişkin öz damgalanma daha düşük, psikolojik iyi oluş daha yüksek ve depresyon, anksiyete ile stres belirtileri daha düşük bulundu. Bununla birlikte, MS+epilepsi grubunda son bir yılda nöbetsiz kalma oranının da anlamlı derecede yüksek olması, gözlenen psikososyal farklılıklara katkıda bulunan önemli bir etken olabilir. Bulgular küçük örneklem büyüklüğü dikkate alınarak yorumlanmalı; daha geniş örneklemli çalışmalarla doğrulanmalıdır.

Anahtar Kelimeler: *Ms, epilepsi, ESSS-T, WHO-5, DASS-21,MS-RSS*

EP-09 NADİR BİR OLGU SUNUMU: GEÇ BAŞLANGIÇLI PARANEOPLASTİK MYELİT

AHMET ARDA ADIGÜZEL, AYSEL TEKEŞİN, ARİFE ÇİMEN ATALAR
İSTANBUL FTR EAH, İSTANBUL

Paraneoplastik miyelit, malignite ile ilişkili nadir ancak ciddi nörolojik sendromlardan biridir ve sıklıkla subakut gelişen miyelopati, duyusal ataksi, sfinkter disfonksiyonu ve uzun trakt bulguları ile karakterize olabilir.

Spinal MRG'de sıklıkla uzun segmentli T2 hiperintensitesi izlenirken, amfifizin, CRMP5 ve GFAP gibi nöronal antikorlar tanısal yaklaşımda yol gösterici olabilir.

Özellikle hızlı progresyon gösteren miyelopatilerde paraneoplastik etiyolojinin akılda tutulması, erken malignite taraması ve immünoterapinin planlanması açısından önem taşır.

Anahtar Kelimeler: *myelit, otoimmün, malignite*

NADİR BİR VAKA: GEÇ BAŞLANGIÇLI PARANEOPLASTİK MYELİT

Ahmet Arda Adıgüzel, Arife Çimen Atalar, Aysel Tekeşin
Sağlık Bilimleri Üniversitesi, İstanbul Fizik Tedavi ve Rehabilitasyon Eğitim ve Araştırma Hastanesi, Nöroloji Klinigi

T.C. SAĞLIK BAKANLIĞI
İstanbul Fizik Tedavi Rehabilitasyon Eğitim ve Araştırma Hastanesi

GİRİŞ

- Paraneoplastik miyelit, malignite ile ilişkili nadir ancak ciddi nörolojik sendromlardan biridir ve sıklıkla subakut gelişen miyelopati, duyusal ataksi, sfinkter disfonksiyonu ve uzun trakt bulguları ile karakterize olabilir.
- Spinal MRG'de sıklıkla **uzun segmentli T2 hiperintensitesi** izlenirken, **amfifizin, CRMP5 ve GFAP** gibi nöronal antikorlar tanısal yaklaşımda yol gösterici olabilir.
- Özellikle hızlı progresyon gösteren miyelopatilerde paraneoplastik etiyolojinin akılda tutulması, **erken malignite taraması ve immünoterapinin planlanması** açısından önem taşır.

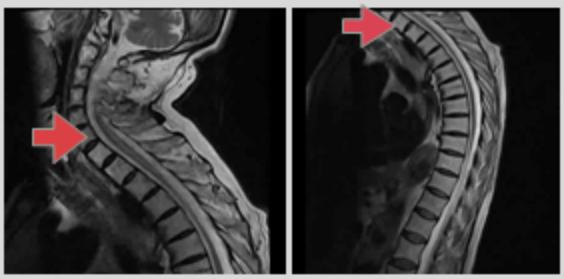

Şekil 1. Hastanın MRG incelemesinde varolan uzun segment spinal tutulum

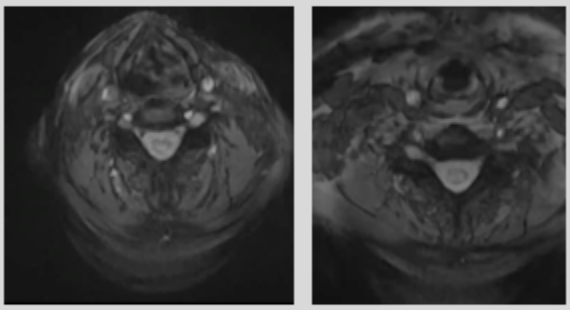

Şekil 2. Aynı MRG aksiyel kesitte gözlenen asimetrik spinal tutulum

OLGU SUNUMU

- 69 Yaşında erkek hasta,
- 25 Ağustos 2019'da sol talamik hematom nedenli ani başlayan yüzü içermeyen sağ taraf güçsüzlüğü nedeniyle dış merkez yatış öyküsü olan hasta olay gerçekleştiğinden beri varolan son bir senedir artan yürüyememe, dengesizlik, ekstremitelerde uyuşma ve güçsüzlük tarifliyor.
- Başka bir merkezde tetkik edilmemiş, şikayetine yönelik herhangi bir ilaç kullanmamaktadır.
- Bilinen 2006 yılında dış merkezde nazofarenks kanseri nedeniyle operasyon öyküsü mevcut, adjuvan ve neoadjuvan 30 seans KT+RT alması sonrası kür sağlanmıştır.
- 2016'da abdominal aort anevrizması nedeniyle iki kez operasyon geçirmiştir. Hipertansiyon ve hipotiroidi tanıları da mevcuttur.
- 50p/yıl sigara, harici kötü alışkanlık yoktur.
- Soygeçmişinde özellik yoktur.
- Nörolojik muayenesinde sol üst ekstremite distal ve proksimal kas güçleri -3/5, sağ alt ekstremite distal ve proksimal kas güçleri inme sekeli nedeniyle -4/5 olarak değerelndirilmişti, duyu muayenesinde eldiven çorap tarzı hipoestezi mevcut idi . Her iki el bileği seviyesinde vibrasyon duyusu 10 sn kadar alınmaktaydı. Her iki alt ekstremitede Spina Iliaca Anterior Superior düzeyine kadar vibrasyon duyusu kayıptı. DTR'ler üstte bilateral normaoaktif altta bilateral canlıydı, iki yanlı Aşil klonusu alınamadı, bilateral TCR ekstansör yanıtlı idi.
- Bu şikayetlerle tarafımıza başvuran hasta ileri tetkik ve tedavi için yatırıldı.
- ***MRG;***
  - ***Kraniyal görüntülemede bilateral nonspesifik iskemik gliotik odaklar ve hematom sekeliyle uyumlu görünüm mevcut idi.***
  - ***Spinal görüntülemede C5 vertebra korpusu hizasından başlayan T2 seviyesine uzanım gösteren kontrastlanma göstermeyen asimetrik ekspansil lezyon izlendi.***
- Yapılan lomber ponksiyon incelemesinde BOS basıncı 13 cm-su, BOS proteini 39 mg/dL, IgG indeksi 0.63, OKB tip 1 saptandı. Direkt bakıda hücre görülmedi. Onkolojik taramada anlamlı bulgu saptanmadı. 10 gün boyunca 1 gr/gün pulse steroid tedaviden fayda görmeyen hastaya endikasyon dışı başvuru ile IVIG başlandı.

SONUÇ

Paraneoplastik miyelit, malignite ile nörolojik sendrom arasındaki zaman aralığı çok uzun olsa dahi göz önünde bulundurulması gereken nadir bir **otoimmün miyelopatidir. 20 yıl önceki malignite öyküsüne rağmen gelişen subakut progresif miyelopati,** paraneoplastik etiyolojinin yalnızca yakın zamanda tanı almış kanser hastalarında değil, uzun dönem malignite öyküsü bulunan olgularda da yeniden değerlendirilmesi gerektiğini göstermektedir.

poster bildiri

EP-10 POSTPARTUM SEREBRAL VENÖZ TROMBOZDA GEÇ NÖBETLERİN ÖNGÖRÜLMESİ: KLİNİK-RADYOLOJİK BELİRLEYİCİLER VE DIAS^3 SKORUNUN PERFORMANSI

ASLIHAN BASKIN, AYLİN BİCAN DEMİR, YASEMİN DİNÇ

ULUDAĞ ÜNİVERSİTESİ TIP FAKÜLTESİ NÖROLOJİ ANABİLİM DALI, BURSA

Amaç

Serebral venöz tromboz (SVT) sonrasında gelişen geç nöbetler, hastalığın önemli uzun dönem komplikasyonlarından biridir. DIAS^3 skoru, akut SVT döneminde elde edilen klinik ve radyolojik değişkenler kullanılarak ilerleyen dönemde nöbet gelişme riskini öngörmek amacıyla geliştirilmiştir. Bu çalışmada, postpartum dönemde SVT gelişen hastalarda geç nöbet ile ilişkili klinik-radyolojik faktörlerin belirlenmesi ve DIAS^3 skorunun bu özel hasta grubundaki ayırt edici performansının değerlendirilmesi amaçlandı.

Yöntem

Postpartum dönemde serebral venöz tromboz tanısı alan ve kliniğimizde takip edilen 44 hasta retrospektif olarak değerlendirildi. Tüm hastaların takip süresi en az bir yıldı. Demografik ve obstetrik özellikler, başvuru klinik fenotipi, akut dönem nöbetleri, status epileptikus, tromboze venöz yapıların dağılımı ve parankimal görüntüleme bulguları kaydedildi. Geç nöbet, SVT tanısından yedi günden sonra gelişen nöbet olarak tanımlandı. Hastalar geç nöbet gelişen ve gelişmeyenler olarak iki gruba ayrıldı. Kategorik değişkenlerde Fisher kesin testi, sürekli değişkenlerde Mann–Whitney U testi kullanıldı. Geç nöbetle ilişkili faktörler lojistik regresyon analiziyle değerlendirildi. DIAS^3 skorunun ayırt edici performansı ROC analizi ile incelendi.

Bulgular

Hastaların 17'sinde (%38,6) geç nöbet gelişti. Geç nöbet gelişen hastaların %94,1'inde erken dönem nöbet öyküsü mevcuttu ve bu ilişki istatistiksel olarak anlamlıydı (p=0,001). Parankimal lezyon (p=0,007), hemorajik enfarkt (p=0,013) ve başvuru sırasında nöbet varlığı (p=0,030) geç nöbet gelişimiyle ilişkiliydi. İzole intrakraniyal hipertansiyon fenotipi ise daha düşük geç nöbet sıklığıyla ilişkili bulundu (p=0,021). Çok değişkenli analizde erken dönem nöbet bağımsız belirleyici olarak saptandı (p=0,014). Hemorajik enfarkt artmış risk yönünde ilişki göstermekle birlikte istatistiksel anlamlılığa ulaşmadı (p=0,062). Klinik-radyolojik modelin AUC değeri 0,818, DIAS^3 skorunun AUC değeri 0,720 idi.

Sonuç

Postpartum SVT'de geç nöbet önemli sıklıkta görülmektedir. Erken dönem nöbet ve parankimal, özellikle hemorajik etkilenme, yüksek geç nöbet riskiyle ilişkili klinik-radyolojik göstergeler olarak öne çıkmaktadır. DIAS^3 skoru bu kohortta orta düzeyde ayırt edicilik göstermiştir. Bu bulgular, postpartum SVT hastalarında geç nöbet riskinin değerlendirilmesinde klinik ve radyolojik özelliklerin prognostik önem taşıdığını düşündürmektedir.

Anahtar Kelimeler: *Postpartum Dönem, Serebral Venöz Tromboz, Geç Nöbet , DIAS^3 skoru*

EP-11 AKUT LAKÜNER İNFARKTTA ORTA SEREBRAL ARTER MORFOLOJİSİNİN DEĞERLENDİRİLMESİ

SÜMEYYE BENLİ, MELİKE ÇAKAN ERCAN, MELİKE BAYRAKCI SÖYLER, DİRENÇ ÖZLEM AKSOY, GÜLSEN BABACAN YILDIZ, UFUK EMRE TOPRAK

İSTANBUL EĞİTİM VE ARAŞTIRMA HASTANESİ, İstanbul

Amaç. Laküner inmede ana arter geometrisinin perfüzyonu etkilediği öne sürülmüştür. Bu çalışmada, akut laküner infarkt nedeniyle acil servise başvuran bir kohortta orta serebral arter (OSA) morfolojik özellikleri ve klinik bulgularla ilişkisi değerlendirilmiştir.

Yöntem. 2024–2025 yıllarında akut laküner infarkt ile acil servise başvuran ardışık hastalar geriye dönük olarak incelendi. OSA oklüzyonu veya %50'den fazla OSA darlığı olanlar çalışma dışı bırakıldı. BT anjiyografi MIP kesitlerinde (12/0,6–0,8 mm) her iki OSA'nın açısı, çapı ve uzunluğu ölçüldü; infarkt tarafındaki damar için ayrıca tortiyozite indeksi (gerçek uzunluk/düz uzunluk) hesaplandı. İnfarkt tarafındaki ve karşı taraftaki ölçümler birbiriyle karşılaştırıldı. Ayrıca tekli ve multipl laküner infarktı olan hastaların OSA morfolojisi kıyaslandı. İlk 72 saat içinde NIHSS'te kötüleşme keşifsel sonlanım olarak değerlendirildi.

Bulgular. Tek taraflı lezyonu olan 59 hasta çalışmaya alındı (ortalama yaş 64.9 ± 12.5 yıl; %68.9 erkek). İndeks ve kontralateral OSA'ların çap (2.52 ± 0.41'e karşı 2.52 ± 0.37 mm, p = 0.88) ve açıları (130.2 ± 15.6°'ye karşı 130.1 ± 16.3°, p = 0.89) benzerdi. Tortiyozite indeksinin medyanı 1.05 (IQR 1.02–1.09) olup, dağılım büyük ölçüde düz damar morfolojisine işaret etmekteydi. Multipl lakünü olan hastalarda (n = 8) ipsilateral OSA, tek lakünü olanlara göre daha uzundu (23.8 ± 4.0'a karşı 19.5 ± 5.2 mm, p = 0.019); ancak bu fark kontralateral damara göre normalize edildiğinde kayboldu (oran 1.15'e karşı 1.05, p = 0.27) ve kontralateral OSA da aynı yönde bir fark gösterdi. Klinik kötüleşme 5 hastada (%8.5) gelişti; tortiyozite indeksi dahil hiçbir geometrik ölçüm ile bu sonlanım arasında ilişki gösterilemedi.

Sonuç. Akut laküner infarkt hastalarından oluşan bu kohortta, infarkt alanını besleyen OSA ile kontralateral OSA arasında çap veya açı farkı saptanmamıştır. OSA uzunluğu ile multipl lakün arasında görülen ilişki tarafa özgü olmayıp, bireysel damar morfolojisini yansıtıyor olabilir ve ileri çalışma gerektirmektedir. Çalışmanın örneklem büyüklüğü sınırlıdır; bulguların daha geniş kohortlarda doğrulanması planlanmaktadır.

Anahtar Kelimeler: *laküner infarkt, orta serebral arter, iskemik inme*

EP-12 EPİLEPSİ TANILI HASTALARDA ŞİZENSEFALİ: İKİ OLGU

EYLÜL KESKİN UYGUN, KAAN KURU, ERENSU MENGÜŞOĞLU, AYLİN REYHANİ, SİBEL BAYRAMOĞLU, SİBEL KARŞIDAĞ
SAĞLIK BİLİMLERİ ÜNİVERSİTESİ, SULTAN 2. ABDULHAMİD HAN EĞİTİM VE ARAŞTIRMA HASTANESİ, İstanbul

Amaç: Kortikal gelişimsel malformasyonlar, nöronal hücrelerin gelişim, göç ve yerleşim evrelerinde görülen bozukluklar nedeniyle ortaya çıkan serebral korteksin yapısal anomalileridir. Ventrikülün epandimal yüzeyinden korteksin pia örtüsüne kadar uzanan, gri madde ile çevrili bir yarık olan şizensefali, kortikal gelişimsel malformasyonların sık görülmeyen bir tipidir. Şizensefali tanılı olgularda, gelişimsel, kognitif ve motor bozukluklar görülür. Epileptik nöbetler sıklıkla ilk iki yaş içinde başlar, ilaca dirençli olabilir. Biz burada şizensefali tanılı iki olgumuzu sunmayı amaçladık.

Olgular:

Olgu 1:

18 yaşında epileptik nöbet geçirmeye başlayan ve levetirasetam 3000mg/gün tedavisi altında ayda bir sıklığında nöbet geçiren hastanın muayenesinde, dizartrik konuşma, sol üst ve alt ekstremitede güçsüzlük ve dört ekstremitede derin tendon reflekslerinde canlılık saptandı. Beyin MR görüntülemelerinde solda lateral ventrikül ön boynuzu ile silvian fissür arasında açık dudaklı şizensefali, sağda posterior frontal bölgede porensefalik kist izlendi (Şekil 1). Levetirasetam tedavisi kesildi. Lamotrijin 400mg/gün tedavisi ile yedi senedir nöbetsiz olarak izlenen hastanın çekilen EEG'si normal bulundu.

Olgu 2:

59 yaşında erkek hasta, 16 yaşında başlayan bilincin etkilendiği fokal nöbetler nedeniyle başvurdu. Karbamazepin 800mg/gün tedavisi altında iki ayda bir sıklıkta nöbet geçiren hastanın muayenesinde, sağ üst ekstremitede güçsüzlük mevcuttu. EEG incelemesinde sol frontoparyetal bölgede teta frekansında yavaş dalga aktiviteleri ve keskin dalgalar saptandı. Beyin MR görüntülemelerinde, sol paryetal bölgede açık dudaklı şizensefali izlendi (Şekil 2). Kan karbamazepin düzeyinin yüksek gelmesi ve nöbetlerinin devam etmesi nedeni ile karbamazepin tedavisi kesildi. Levetirasetam 1000mg/gün tedavisi altında üç senedir nöbetsiz olduğu öğrenildi.

Sonuç: Şizensefali nadir görülmekle beraber, radyolojik görüntülemelerle kolaylıkla tanı konulabilir. Nöbetlerin her yaşta başlayabileceği ve bazı hastalarda iyi seyirli olabileceği akılda tutulmalıdır.

Anahtar Kelimeler: *şizensefali, kortikal gelişimsel malformasyon, epilepsi*

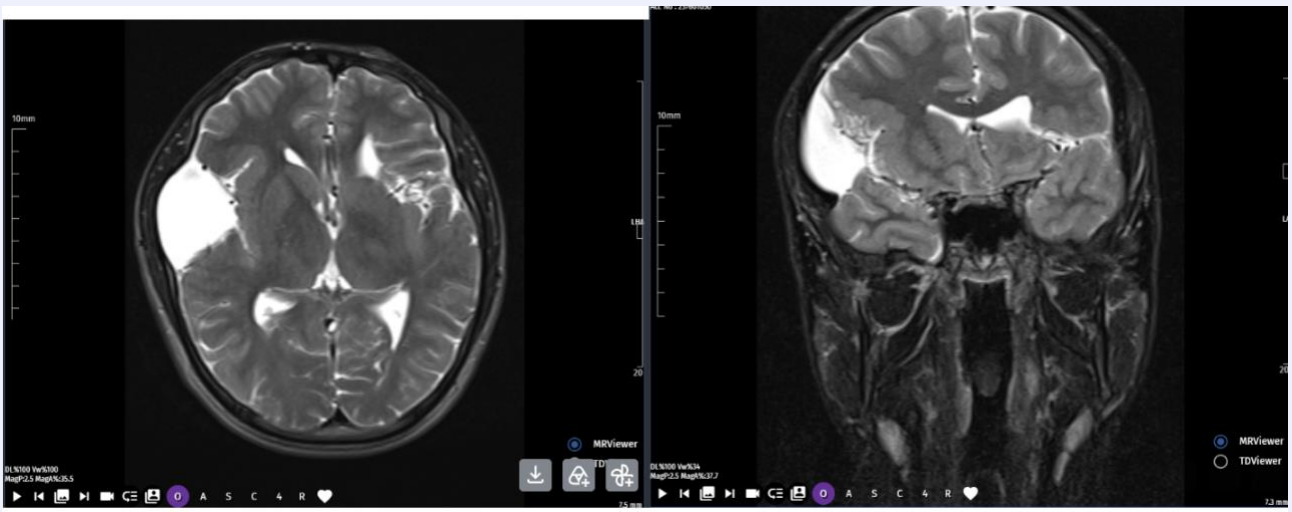

Şekil 1: Solda lateral ventrikül ön boynuzu ile silvian fissür arasında açık dudaklı şizensefali görünümü

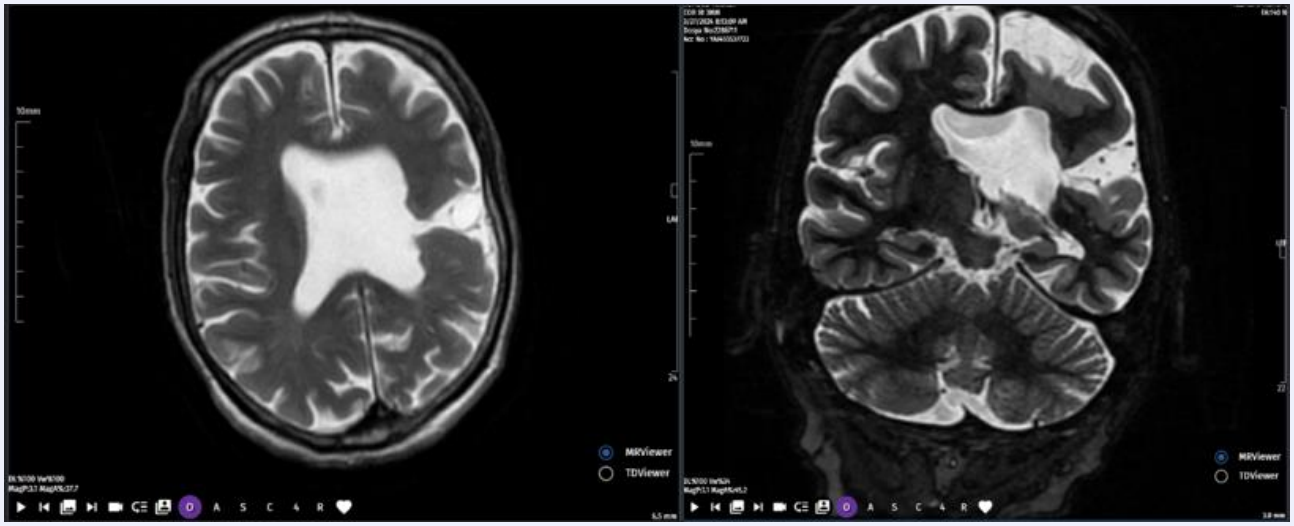

Şekil 2: Sol paryetal bölgede açık dudaklı şizensefali görünümü

EP-13 HERPES SİMPLEKS ENSEFALİTİ VE CASPR2 ANTİKOR POZİTİFLİĞİ BİRLİKTELİĞİ: NADİR BİR OLGU SUNUMU

DURDU KARAKIZ, SELİN MENEMENCİOĞLU, DERYA ÖZDOĞRU, ZEYNEP SELCAN KOÇ, ZÜLFİKAR ARLIER
ADANA ŞEHİR EĞİTİM VE ARAŞTIRMA HASTANESİ, ADANA

Giriş:

Herpes simpleks virüs ensefaliti (HSVE), sporadik ensefalitin en sık nedenlerinden biri olup uygun antiviral tedaviye rağmen kalıcı nörolojik sekellere neden olabilmektedir. HSVE'nin yalnızca akut viral enfeksiyonla sınırlı olmadığı, enfeksiyon sırasında veya sonrasında immün aracılı nörolojik komplikasyonların gelişebileceği bilinmektedir. Antiviral tedaviye rağmen persistan veya yeni ortaya çıkan nöropsikiyatrik bulgular varlığında otoimmün ensefalit ayırıcı tanıda düşünülmelidir.

Olgu:

Otuz yedi yaşında, bilinen kronik hastalığı olmayan erkek hasta; bulantı, mide ağrısı, halsizlik, ateş ve bilinç değişikliği yakınmaları ile başvurdu. Ajitasyon, görsel ve işitsel halüsinasyonları mevcuttu. Kraniyal manyetik rezonans görüntülemede bilateral hipokampus, sol parahipokampal girus, insular korteks, amigdala ve medial temporal loblarda T2-FLAIR sinyal artışı ve difüzyon kısıtlanması izlendi. İlk BOS incelemesinde protein 65 mg/dL olup hücre saptanmadı. Ampirik asiklovir, seftriakson ve vankomisin tedavisi başlandı. Takip BOS incelemesinde protein 1710 mg/dL, 80 lökosit/mm^3 ve 30 eritrosit/mm^3 saptandı. BOS HSV PCR pozitifliği üzerine HSVE tanısı kesinleştirildi ve antibakteriyel tedavi kesildi. EEG'de diffüz zemin yavaşlaması izlendi. Paraneoplastik taramalar negatifti. Otoimmün ensefalit panelinde serumda düşük titrede (1/10) CASPR2 antikor pozitifliği saptandı. Antiviral tedaviye rağmen nöropsikiyatrik bulguların persistan seyretmesi üzerine eşlik eden immün aracılı süreç düşünüldü. Beş gün intravenöz metilprednizolon (1 g/gün) ve ardından beş seans terapötik plazma değişimi uygulandı. Olanzapin tedaviye eklendi. Tedavi sonrası kısmi klinik düzelme sağlandı ancak rezidüel ajitasyon ve psikiyatrik semptomlar devam etti.

Sonuç:

HSVE tanısı alan hastalarda antiviral tedaviye rağmen devam eden veya yeni ortaya çıkan nöropsikiyatrik bulgular, eşlik eden immün aracılı süreçler açısından değerlendirilmelidir. Düşük titrede serum CASPR2 antikor pozitifliği tek başına tanısal olmamakla birlikte klinik bulgularla birlikte değerlendirilmelidir. Bu olgu, HSVE sırasında gelişebilen immün aracılı mekanizmaların erken tanınmasının ve uygun hastalarda immünoterapinin önemini vurgulamaktadır.

Anahtar Kelimeler: *CASPR2, Limbik ensefalit,Herpes simpleks ensefaliti*

EP-15 GENÇ HASTADA KONUŞMA AKICILIĞI BOZUKLUĞU

BURCU DÖNE BAKIR

ESKİŞEHİR ŞEHİR HASTANESİ, Eskisehir

Özet

Giriş: Konuşma akıcılığı bozukluğu, toksik, metabolik ve vasküler nedenlere bağlı olarak gelişebilen önemli bir klinik bulgudur. Pregabalin kötüye kullanımı ve sentetik kannabinoid (ör. AM-2201) maruziyeti, özellikle genç erişkinlerde serebrovasküler olaylarla ilişkilendirilmektedir.

Olgu: Yirmi altı yaşında erkek hasta, yaklaşık bir ay önce başlayan konuşma akıcılığında bozulma ve algılama güçlüğü şikayetleri ile başvurdu. Yaklaşık iki yıldır haftada bir gün ortalama 7–8 adet 300 mg pregabalini keyif verici amaçla kullandığı; yaklaşık bir ay önce yüksek doz pregabalin (7500 mg) ile birlikte AM-2201 (sentetik kannabinoid) kullandığı, evde yaklaşık dört saat süren tanıksız bilinç kaybı yaşadığı öğrenildi. İdrar toksikoloji taramasında amfetamin/metamfetamin, benzodiazepin, esrar (THC) ve kokain negatif saptandı. Nörolojik muayenede konuşma akıcılığında belirgin yavaşlama ve kelime bulma güçlüğü saptandı; MMSE 23/30, MoCA 13/30 olarak bulundu. Beyin BT'de sol parietooksipital hipodens alan, difüzyon ağırlıklı MR'da hiperintens, ADC'de hipointens lezyon izlendi; T2/FLAIR'de aynı bölgede sinyal artışı görüldü. Kardiyak patoloji izlenmedi; BOS incelemesi, otoimmün ensefalit paneli ve enfeksiyöz seroloji negatif sonuçlandı.

Sonuç: Bu olgu, genç hastalarda gelişen subakut konuşma akıcılığı bozukluğunun etiyolojik değerlendirmesinde ayrıntılı anamnezin önemini göstermektedir. Standart toksikoloji panelinin sentetik kannabinoidleri saptayamaması nedeniyle tanı ancak derinleştirilen anamnezle konulabilmiştir. Polidrog kullanımının serebrovasküler olay riskini artırabileceği ve açıklanamayan nörolojik semptomlarda madde kötüye kullanımının ayırıcı tanıda değerlendirilmesi gerektiği vurgulanmaktadır.

Anahtar Kelimeler: *Pregabalin, kannabinoid, inme, madde bağımlılığı,*

EP-16 ERİŞKİN İNFLAMATUAR KAS HASTALIKLARINDA KLİNİK VE LABORATUVAR BULGULAR: TEK MERKEZ DENEYİMİ

KÜBRA GÜNEŞ, MELİKE ERCAN ÇAKAN, ÇAĞLA ŞİŞMAN, ÖZLEM AKDOĞAN, UFUK EMRE TOPRAK
İSTANBUL EĞİTİM VE ARAŞTIRMA HASTANESİ , istanbul

Giriş Amaç:

İdiyopatik inflamatuar miyopatiler proksimal kas güçsüzlüğü, cilt ve multisistemik tutulum ile seyreden nadir otoimmün hastalıklardır. Klinik pratikte hastalığın nadir görülmesi, klinik değişkenlik göstermesi, randomize kontrollü çalışmaların sınırlı sayıda olması nedeniyle tanı ve tedavisinde zorluklar yaşanabilmektedir .Bu çalışmada, kliniğimizde takip edilen erişkin İM olgularının demografik, klinik, laboratuvar ve elektrofizyolojik özelliklerinin retrospektif olarak değerlendirilmesi amaçlanmıştır.

Gereç Yöntem:

Çalışmaya 2015-2025 tarihleri arasında "Miyopati-İnflamatuar Miyopati" tanıları ile değerlendirilen 27 hastanın yaş, cinsiyet, başvuru şikayeti, klinik bulgular, eşlik eden hastalıklar, otoantikor profili, kreatin kinaz(CK) düzeyleri, elektromiyografi(EMG) kas biyopsi sonuçları retrospektif olarak değerlendirildi.

Bulgular:

Çalışmaya dahil edilen 27 hastanın 18'i kadın, 9'u erkek, yaş ortalamaları 55,4 (19-80) idi. En sık başvuru şikayeti proksimal kas güçsüzlüğü (%74,1) ve deri döküntüsü (%33,3) olarak kaydedildi. Hastaların %14,8'i ağrı şikayeti ile başvurmuştu .Kesin tanı dağılımına bakıldığında, Dermatomiyozit %51,9 (n=14), Polimiyozit %40,7 (n=11), diğer ayırıcı tanı devam eden %7,4 (n=2) olarak saptandı. CK değeri hastaların %48,1'inde yüksek (>200 U/L) bulunurken, en yüksek CK değeri 5228 U/L ile PM tanılı bir olguda kaydedildi . ANA pozitifliği %55,6 oranında izlendi. EMG'de miyojenik patern %81,5 olguda mevcuttu. Kas biyopsisi yapılan 14 hastanın tamamında inflamatuar miyopati ile uyumlu olarak değerlendirildiği saptandı. Sistemik tutulumlarına bakıldığında %48,1'inde cilt, %22,2'sinde akciğer(interstisyel akciğer hastalığı), %18,5'inde kardiyak, %7,4'ünde gastrointestinal sisteme ait bulgular mevcuttu. 5 olguda öz geçmişinde kanser öyküsü (kolon,akciğer,meme,over) mevcuttu. Tedavide metotreksat, azatioprin, kortikosteroid IVIG gibi farklı tedaviler uygulandığı saptandı. Takip sürecinde 25 hasta klinik olarak stabil seyrederken, 2 hastanın(%7,4) exitus olduğu gözlendi.

Sonuç

Erişkin inflamatuar miyopatilerde klinik, laboratuvar, elektrofizyolojik bulguların birlikte değerlendirilmesi tanısal doğruluk, tedavi yönetimi açısından vazgeçilmezdir. Özellikle polimiyozit tanılı ileri yaştaki hastalarda malignite sıklığının yüksek olması, grupta sistemik tarama ve multidisipliner izlemin yaşamsal önemini ortaya koymaktadır. Kardiyopulmoner tutulum prognozu belirleyen önemli faktörler olup, yakın takip gerektirir.

Anahtar Kelimeler: *KAS HASTALIKLARI, MİYOPATİ, ELEKTROMYOGRAFİ, DERMATOMİYOZİT, POLİMİYOZİT*

EP-17 GENÇ HASTADA KONUŞMA BOZUKLUĞU: MADDE VE İLAÇ KÖTÜYE KULLANIMI İLE GELİŞEN SUBAKUT SEREBROVASKÜLER HASTALIK

BURCU DÖNE BAKIR, GÖKTUĞ IŞIK, MUSA BUĞRA BİLGİN, ZEYNEP ÖZÖZEN AYAS, GÜLGÜN UNCU, AHMETONUR KESKİN
EŞKİŞEHİR ŞEHİR HASTANESİ, Eskisehir

Özet

Giriş: Konuşma bozukluğu, toksik, metabolik ve vasküler nedenlere bağlı olarak gelişebilen önemli bir klinik bulgudur. Özellikle genç hastalarda klasik nedenlere ek olarak, etiolojide ayrıntılı çoklu faktörlerin değerlendirilmesi gerekmektedir. Bu yazıda genç erkek hastada sentetik kannabinoid ve yüksek doz pregabalin birlikte kullanımı ile ilişkilendirilen serebrovasküler olgu ve olası mekanizmalar tartışılmıştır.

Olgu: Yirmi altı yaşında erkek hasta, yaklaşık bir ay önce başlayan konuşma akıcılığında bozulma ve algılama güçlüğü şikayetleri ile başvurdu. Yaklaşık iki yıldır haftada bir gün ortalama 7–8 adet 300 mg pregabalini keyif verici amaçla kullandığı; yaklaşık bir ay önce ise yüksek doz pregabalin (7500 mg) ile birlikte AM-2201 (2. kuşak sentetik kannabinoid) kullandığı, evde yaklaşık dört saat süren tanıksız bilinç kaybı yaşadığı öğrenildi. İdrar toksikoloji taramasında amfetamin/metamfetamin, benzodiazepin, esrar ve kokain negatif saptandı. Nörolojik muayenede konuşma akıcılığında belirgin yavaşlama ve kelime bulma güçlüğü olan hastanın MMSE 23/30, MoCA 13/30 olarak sonuçlandı. Beyin BT'de sol parietooksipital izo-hipodens alan , difüzyon MR'da hafif hiperintens, ADC'de izo-hipointens lezyon izlendi (Şekil 1); T2/FLAIR'de aynı bölgede sinyal artışı görüldü (Şekil 2). Kardiyak patoloji izlenmedi; BOS incelemesi, otoimmün ensefalit paneli ve enfeksiyöz seroloji negatif sonuçlandı. Hastanın yüksek doz pregabalin ile birlikte AM-2201 kullanımına bağlı subakut serebrovasküler hastalık geliştiği düşünülerek psikiyatri bölümü ile ortak takibe alındı.

Sonuç: Bu olgu, genç hastalarda gelişen subakut konuşma bozukluğunun etiyolojik değerlendirmesinde ayrıntılı anamnezin önemini göstermektedir. Standart toksikoloji panelinin sentetik kannabinoidleri saptayamaması nedeniyle tanı ancak derinleştirilen anamnezle konulabilmiştir. İlaç ve madde kötüye kullanımının serebrovasküler olay riskini artırabileceği ve açıklanamayan nörolojik semptomlarda bu faktörlerin akılda tutulması gerektiği vurgulanmaktadır.

Anahtar Kelimeler: *Pregabalin, sentetik kannabinoid, serebrovasküler olay, konuşma bozuklukları, madde kötüye kullanımı*

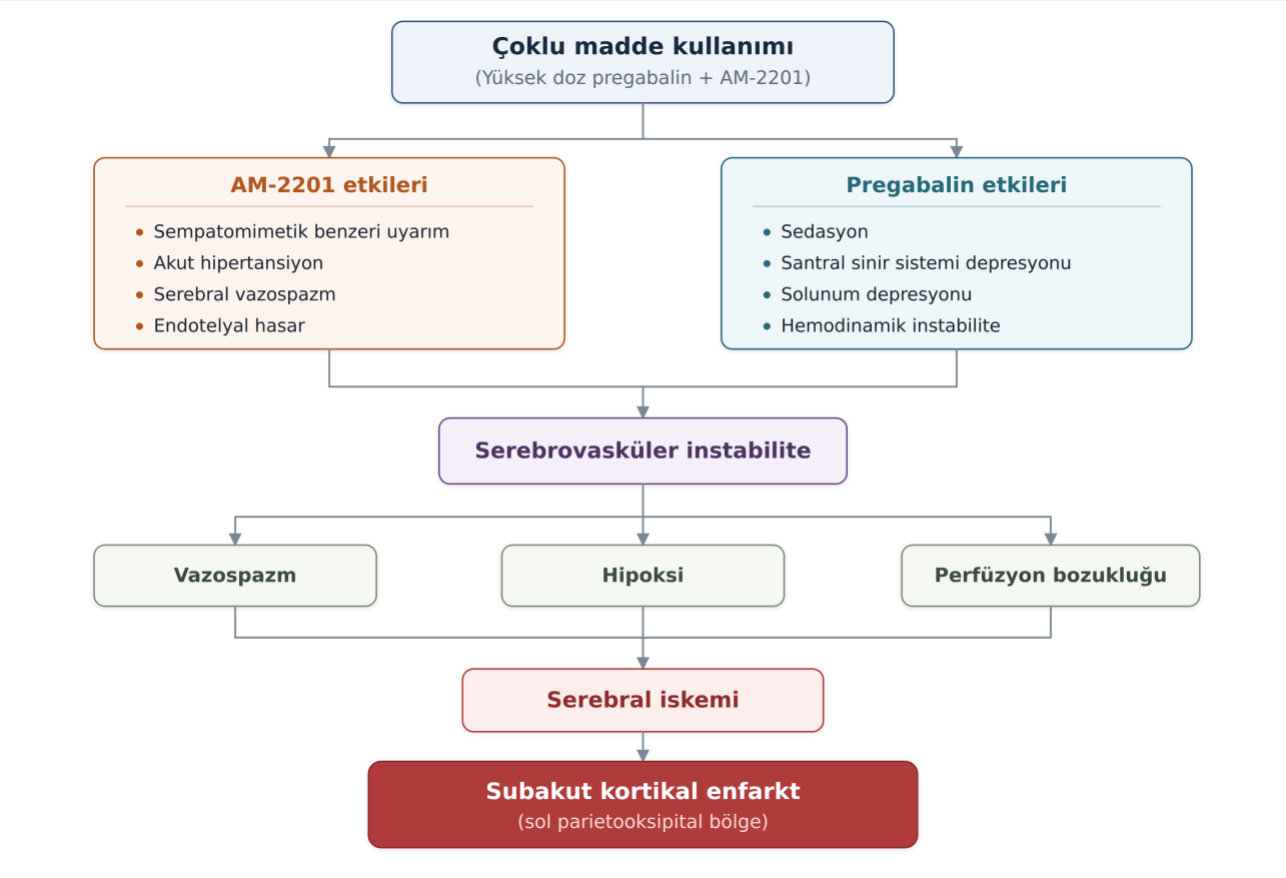

şekil 3: patofizyoloji

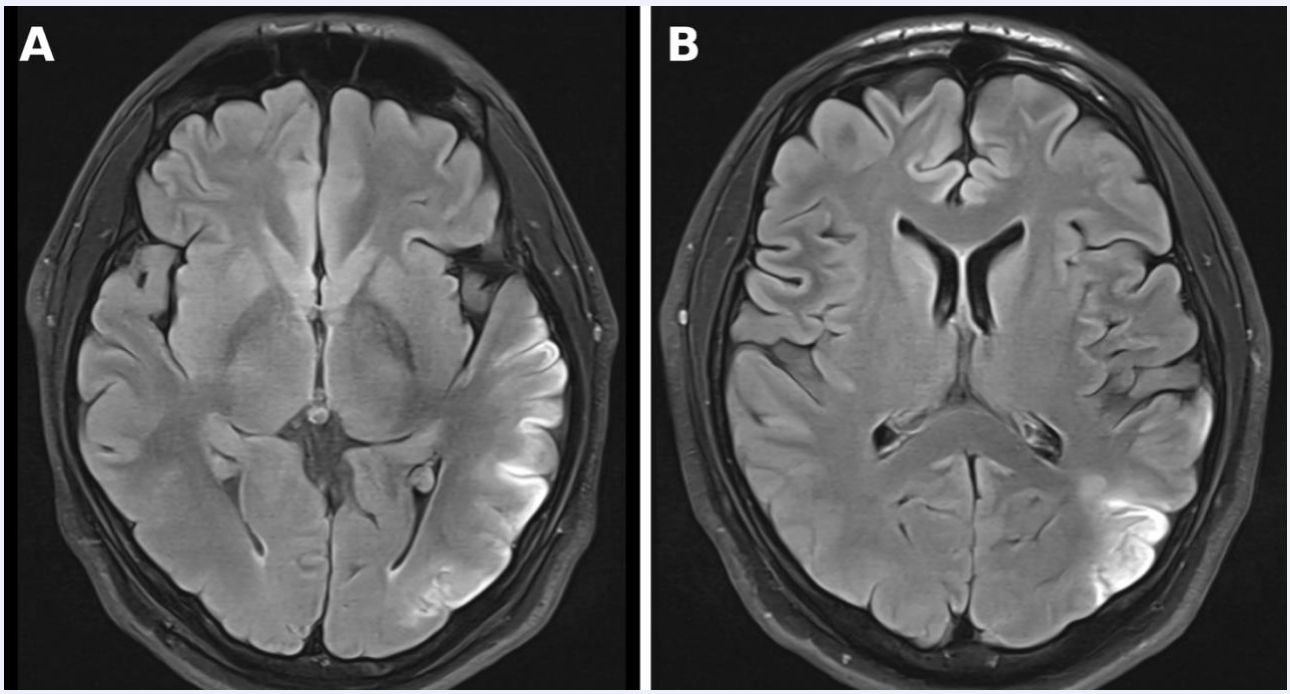

şekil 2: mr kontrast tutulumu

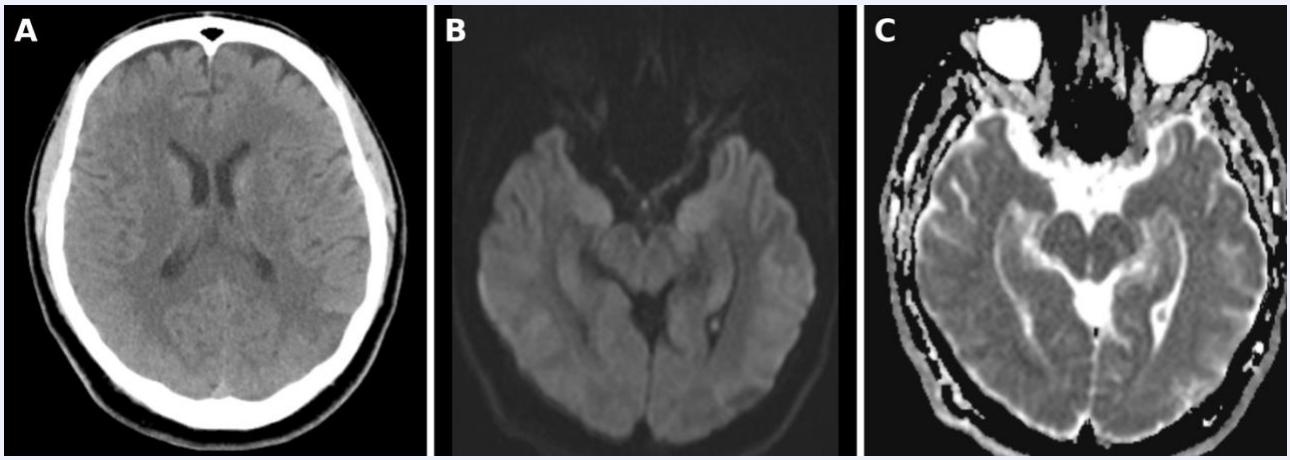

şekil 1: bt ve difüzyon mr

EP-18 REFRAKTER VE SÜPER-REFRAKTER STATUS EPİLEPTİKUS HASTALARININ KLİNİK ÖZELLİKLERİ VE SONUÇLARI: RETROSPEKTİF BİR ANALİZ

DİCLE ÇOBAN, KEZBAN ASLAN-KARA, TURGAY DEMİR, ŞEBNEM BIÇAKÇI

ÇUKUROVA ÜNİVERSİTESİ NÖROLOJİ AD, Adana

GİRİŞ

Status epileptikus (SE), nöbeti sonlandıran mekanizmaların yetersizliği sonucu gelişen ve uzun vadeli nöronal hasara yol açan bir nörolojik acildir. Refrakter SE (RSE) en az iki antiepileptik ilaca (AEİ) yanıtsızlık, süper-refrakter SE (SRSE) ise anestezi başlangıcından itibaren ≥24 saat devam eden SE olarak tanımlanmaktadır. Bu çalışmada RSE/SRSE'de klinik özellikler ve mortalite prediktörleri araştırılmıştır.

YÖNTEM

Çukurova Üniversitesi Balcalı Hastanesi Nöroloji YBÜ'de 2016–2024 yılları arasında ILAE 2015 kriterleriyle tanı alan 76 RSE/SRSE hastası retrospektif olarak incelendi. Ki-kare, Fisher'ın kesin testi ve ikili lojistik regresyon analizi uygulandı ($p < 0.05$).

BULGULAR

Ortalama yaş 44 (18–86), hastaların %59'u kadındı. Hastane içi mortalite %51.3 (39/76) idi. Hastaların %60.5'i RSE, %18.4'ü SRSE evresindeydi. En sık SE tipi jeneralize tonik-klonik SE'ydi (n = 34). Çok değişkenli analizde mekanik ventilasyon ihtiyacı [OR: 11.46; %95 GA: 1.27–103.44; p = 0.030] ve başvuruda bilinç bozukluğu [OR: 4.37; %95 GA: 1.28–14.87; p = 0.018] bağımsız mortalite prediktörleri olarak saptandı. Etiyoloji bazında en yüksek mortalite intrakraniyal kitle (%83.3), en düşük epilepsi grubunda (%30.8) görüldü.

SONUÇ

RSE/SRSE yüksek mortaliteyle ilişkilidir. Mekanik ventilasyon ve başvuruda bilinç bozukluğu bağımsız prediktörlerdir. Yüksek mortalite, video-EEG tabanlı YBÜ taramasının non-konvülsif ve derin refrakter vakaları yakalamasını yansıtmaktadır. Bulgular hipotez üretici niteliktedir; daha büyük çok merkezli kohortlarda doğrulama gereklidir.

Anahtar Kelimeler: *Status epileptikus, Refrakter status epileptikus, Mortalite, Mekanik ventilasyon, Video-EEG,*

EP-19 NÖROBRUSELLÖZ SEYRİNDE GELİŞEN SEKONDER İNTRAKRANİAL HİPERTANSİYON

HASAN DURAN CEMALOĞLU, ŞEBNEM BIÇAKCI, TURGAY DEMİR
ÇUKUROVA ÜNİVERSİTESİ TIP FAKÜLTESİ, Adana

Nörobruselloz Seyrinde Gelişen Sekonder İntrakraniyal Hipertansiyon: Olgu Sunumu

Duran Cemaloğlu[1], Turgay Demir[1], Şebnem Bıçakcı[1]

[1]Çukurova Üniversitesi Tıp Fakültesi, Nöroloji Anabilim Dalı, Adana

Giriş ve Amaç:

Nörobruselloz, brusellozun nadir ancak önemli nörolojik komplikasyonlarından biridir. Klinik görünümü menenjit, meningoensefalit, kraniyal nöropati ve intrakraniyal basınç artışı gibi farklı tabloları içerebilir. Bu bildiride, nörobruselloz tedavisi sırasında klinik ve radyolojik düzelme sağlanmasına rağmen sekonder intrakraniyal hipertansiyon gelişen bir olgunun sunulması amaçlandı.

Olgu:

Otuz yaşındaki erkek hasta; boş bakma, anlamsız konuşma, bilinç bulanıklığı ve perseverasyon nedeniyle değerlendirildi. Ateş ve belirgin sistemik enfeksiyon bulguları olmamasına rağmen subakut başlangıç ve klinik fenomenoloji nedeniyle meningoensefalit ön tanısıyla yatırıldı. Beyin BT'de sağ frontal hipodens alan, kraniyal MR'de aynı lokalizasyonda kontrast tutmayan T2/FLAIR hiperintens lezyon saptandı. Spektroskopik değerlendirme lezyonun nontümöral özellikte olduğunu düşündürdü. BOS incelemesinde açılış basıncı 26 cmH_2O, protein 290 mg/dL, glukoz 8 mg/dL ve 25 lökosit saptandı. Serum Brucella aglütinasyonu 1/160, BOS Wright testi 1/20 pozitif bulundu. Nörobruselloz tanısıyla rifampisin, doksisiklin ve trimetoprim-sülfametoksazol tedavisi başlandı. Tedaviyle ensefalopatik tablo geriledi ve sekizinci haftada sağ frontal lezyon tamamen kayboldu.

İzlemde hastada tüm kafada basınç tarzında yeni baş ağrısı, ayağa kalkınca rahatlama, diplopi, bilateral optik disklerde hafif kabarıklık ve dışa bakış kısıtlılığı gelişti. Kontrol lomber ponksiyonunda açılış basıncı 70 cmH_2O ölçüldü. Tekrarlanan lomber ponksiyonda basınç 45 cmH_2O idi. BOS boşaltılması ve medikal tedavi sonrasında klinik bulgular tamamen geriledi.

Sonuç:

Nörobruselloz, belirgin sistemik enfeksiyon bulguları olmadan nörolojik tabloyla başlayabilir. Enfeksiyöz ve radyolojik bulgular düzelirken sekonder intrakraniyal hipertansiyon gelişebileceğinden hastalar yeni baş ağrısı, papilödem, diplopi ve kraniyal nöropati açısından yakından izlenmelidir.

Anahtar Kelimeler: *Nörobruselloz, intrakraniyal hipertansiyon, meningoensefalit, papilödem, diplopi*

EP-20 KONTRAKTÜRLERLE GİDEN NADİR GENETİK MİYOPATİ; BETHLEM MİYOPATİLİ AİLE; ÜÇ HASTADAN OLUŞAN VAKA SERİSİ

ALİ RIZA GÜNDÜZ[1], *MELTEM KORUCUK*[2]

[1]ÇANKIRI DEVLET HASTANESİ, Çankırı

[2]S.B.Ü. ANTALYA EĞİTİM VE ARAŞTIRMA HASTANESİ, Antalya

GİRİŞ:

Bethlem miyopatisi, kollajen VI ilişkili distrofiler spektrumunda yer alan, çoğunlukla COL6A1, COL6A2 ve COL6A3 genlerindeki patojenik varyantlara bağlı gelişen, yavaş ilerleyici, kontraktürlerle seyreden nadir bir genetik miyopatidir. Klinik olarak limb-girdle tipi güçsüzlük ile parmak fleksörleri, dirsek ve aşil tendonunda kontraktür birlikteliği tipiktir.

OLGU

Merkezimizde izlenen aynı aileden üç olgu değerlendirildi. Birinci olgu 54 yaşında erkek hasta olup merdiven çıkma güçlüğü, proksimal kas güçsüzlüğü, Gowers belirtisi, kısa boy, brakidaktili ve yaygın kontraktürler mevcuttu. Uyluk MRG'sinde yağlı değişim ve aktif miyopati bulguları, EMG'de proksimal miyopatik tutuluş, solunum fonksiyon testlerinde zorlu vital kapasitede %35 azalma saptandı. İkinci olgu 23 yaşında kadın hasta olup çocukluk çağından beri yavaş ilerleyen yürüme güçlüğü, simetrik proksimal güçsüzlük, kontraktürler, CK yüksekliği ve miyopatik EMG bulguları gösterdi; kardiyak ve pulmoner tutulum izlenmedi. Üçüncü olgu 13 yaşında erkek hasta olup çocuklukta başlayan yürüme ve merdiven çıkma güçlüğü, proksimal kas zayıflığı, kontraktürler, Gowers belirtisi, CK yüksekliği ve distrofik kas biyopsisi bulgularına sahipti. Her üç olguda COL6A2 geninde aynı patojenik varyant saptandı.

TARTIŞMA:

Bu aile, Bethlem miyopatisinin aynı genetik varyanta rağmen kuşaklar arasında değişken fenotipik şiddette seyredebildiğini göstermektedir. Kontraktürlerin eşlik ettiği yavaş ilerleyici proksimal güçsüzlük, aile öyküsü, CK yüksekliği, EMG bulguları, kas görüntüleme ve gerektiğinde kas biyopsisi tanısal süreci yönlendirmektedir. Özellikle erişkin olguda belirgin restriktif solunum etkilenimi saptanması, Bethlem miyopatisinde yalnızca motor fonksiyonların değil, solunumsal izlemin de önemli olduğunu göstermektedir. Kas MRG'si ve moleküler doğrulama, benzer fenotip gösteren diğer herediter miyopatilerden ayrımda güçlü katkı sağlamaktadır.

SONUÇ

Bethlem miyopatisi, kontraktürlerle giden herediter miyopatiler içinde ayırıcı tanıda akılda tutulmalıdır. Aile taraması ve genetik doğrulama erken tanı açısından önemlidir. Hastalığın küratif tedavisi bulunmamakla birlikte fizyoterapi, solunum değerlendirmesi, ortopedik yaklaşım ve düzenli multidisipliner takip temel yönetim basamaklarını oluşturmaktadır. Bu olgu serisi, aile içi değişken klinik görünümün ve erken genetik tanının önemini vurgulamaktadır. Böylece tanı gecikmesi azaltılabilir ve olgular daha erken uygun destekleyici izlemlere yönlendirilebilir.

Anahtar Kelimeler: *Aile, Bethlem, COL6-RDs, Distrofi, Miyopati, Varyant,*

EP-21 ALS'NİN NADİR VE AGRESİF GİDİŞLİ SEBEBİ, FIG4 MUTASYONU: VAKA SUNUMU

ALİ RIZA GÜNDÜZ[1], BERNA ÖZCANOĞLU[2], MELTEM KORUCUK[1]

[1]ÇANKIRI DEVLET HASTANESİ, Çankırı

[2]S.B.Ü. ANTALYA EĞİTİM VE ARAŞTIRMA HASTANESİ, Antalya

GİRİŞ: Amiyotrofik lateral sklerozis (ALS), üst ve alt motor nöronları tutan, ilerleyici kronik nörodejeneratif bir hastalıktır. Tanı konulduktan sonra genellikle 2-3 sene sonra solunum yolu enfeksiyonlarına bağlı eksitus gerçekleşir. Hastaların %5-10'u tanı aldıktan son ra 1 dekad ya da daha uzun yaşar. Hastalık sporadik formlarda 58-63; ailesel formlarda 45-52 yaşlar arasında başlamaktadır. ALS'nin genetik etiyolojisinde en sık karşılaşılan genler sırasıyla C9orf72, SOD1, TARDBP, FUS olarak bilinmektedir. Diğer tanımlanmış tüm genler genetiği açıklanmış ALS vakalarının yaklaşık %10'unu oluşturmaktadır. ALS'nin nadir bir genetik sebebi olan FIG4 (Factor-induced gene 4) geni, endozomal membranda fosfoinozitid5-fosfatazı kodlar. 907 aminoasitlik bir protein olup, 6q21 pozisyonunda lokalizedir. FIG4 mutasyonları endozomal-lizozomal membran dinamiğini ve vezikül trafiğini bozarak otofaji mekanizmalarının etkilenmesine neden olur. Bu süreçte LC3-II, LAMP2, p62 ve ubikitin ilişkili protein agregasyonu, membran homeostazında bozulma gelişebilir. Klinikte CMT4J, Ağır fonksiyon kayıplı ALS, Yunis-Varon sendromu, bilateral temporooksipital-polimikrogiri görülebilmektedir.

OLGU: Altmış dört yaşında kadın hasta, iki yıl içinde ilerleyici gelişen yürüme güçlüğü ile yapılan tetkikler ile ALS dış merkezde tanısı almış, riluzol başlanmış. Poliniğimize solunum güçlüğü ile başvurdu. Özgeçmişinde diyabetes meliitus, koroner arter hastalığı ve koroner arter by-pass greft operasyonu mevcuttu. Ailede kas hastalığı öyküsü yoktu. Hastanın nörolojik muayenesinde, nörolojik muayenesinde dilde fasikulasyon, yaygın üst motor nöron tutulum bulguları ve yaygın ağır distal güçsüzlük mevcuttu. Yapılan FEES'te disfaji izlendi, PEG planlandı. Oksijen satürasyonları 89-92 arasında izlenmekteydi. Genetik inceleme planlandı. Hasta takiplerinde solunum sıkıntısı nedeni ile yoğun bakım yatışı gerçekleşti. Pnomosepsis nedenli yatışının 32.gününde eksitus oldu. Eksitus sonrası sonuçlanan genetik testi, NM_014845.6(FIG4):c.454C>T(p.Arg152Ter) varyantı heterozigot olarak tespit edildi, kesin patojen olarak tanımlandı.

SONUÇ ve TARTIŞMA: FIG4 mutasyonlu ALS hastaları genellikle literatürde vaka bildirimi olarak bildirilmiştir. FIG4 geninin literatürde anlamsız mutasyon, yavaş ilerleyici ve üst motor nöron ağırlıklı tutulan ALS ve hızlı ilerleye agresif ALS ile ilgili varyantlar saptanmıştır. Bu varyantlar literatürdeki olguların derlemesi ile oluşturulmuş olup, daha çok çalışmaya ihtiyaç vardır.

Anahtar Kelimeler: *agresif, ALS, FIG4, gen, mutasyon, varyasyon,*

EP-22 BAŞ AĞRISINDAN GÖRME KAYBINA: MOG-IGG POZİTİFLİĞİNE UZANAN TANISAL YOLCULUK

ELİF HANDE ŞAHBAZ, FIRAT ALTUN, TAYLAN PEKÖZ, KEZBAN ASLAN KARA, MELTEM DEMİRKIRAN
ÇUKUROVA ÜNİVERSİTESİ NÖROLOJİ ANABİLİM DALI , ADANA

Baş Ağrısından Görme Kaybına: MOG-IgG Pozitifliğine Uzanan Tanısal Yolculuk

Giriş

Akut görme kaybı, geniş ayırıcı tanı yelpazesi nedeniyle hızlı ve sistematik değerlendirme gerektiren nörolojik bir acildir. Özellikle bilateral, ağrılı ve hızlı progresif görme kaybında inflamatuvar optik nöropatiler öncelikle düşünülmelidir. Miyelin oligodendrosit glikoprotein antikor ilişkili hastalık (MOGAD), santral sinir sisteminin inflamatuvar demiyelinizan bir hastalığıdır. Klinik spektrumunda optik nörit, transvers miyelit, akut dissemine ensefalomiyelit ve beyin sapı tutulumları yer almaktadır. Burada, görüntüleme bulgularının sınırlı olmasına rağmen klinik belirtilerin izinden gidilerek MOGAD tanısına ulaşılan bir olgu sunulmuştur.

Olgu

Bilinen sistemik hastalığı olmayan 44 yaşında erkek hasta, frontalden başlayıp göz arkasına yayılan, göz hareketleriyle artan zonklayıcı baş ağrısı ve bulanık görme ile başvurdu. Şikayetleri bir gün içinde hızla ilerleyerek görme keskinliği sağ gözde ışık persepsiyonu, sol gözde ise 20 cm'den net parmak sayma düzeyine dönüştü. Muayenede bilateral optik disk ödemi ve sağda pitoz saptandı. Vep'te bilateral geç yanıt izlendi. Beyin BT, BT anjiyografi ve venografi normaldi. Kontrastlı orbita MR'da yalnızca sağ optik sinirin intrakanaliküler segmentinde hafif ekspansiyon ve kontrastlanma artışı görüldü. Bos açılış basıncı 15 cmH_2O olup menenjit-ensefalit paneli ve oligoklonal bant negatifti. Enfeksiyöz ve vaskülitik incelemelerde özellik saptanmadı. AQP4-IgG antikoru negatifken, serum MOG-IgG 1/3000 titrede pozitif bulundu. Mogad ilişkili bilateral optik nörit tanısıyla intravenöz metilprednizolon uygulandı. Yetersiz yanıt üzerine başlanan plazmaferez komplikasyon nedeniyle üçüncü seansta sonlandırıldı. Son muayenede görme keskinliği bilateral 5 metreden net parmak sayma düzeyine geldi ve IVIG planlanarak taburcu edildi.

Sonuç

Bazen bizleri tanıya götüren, görüntülemedeki belirgin bir lezyondan çok klinik ipuçlarıdır. Ağrılı, bilateral ve hızla ilerleyen görme kaybı ile optik disk ödemi birlikteliği MOGAD için güçlü bir uyarıcı olmalıdır. Silik radyolojik bulgular tanımızı geciktirmemeli; doğru klinik, uygun antikor incelemesi ve erken immünoterapiye yön vermelidir.

Anahtar Kelimeler: *Mogad, bilateral görme kaybı, optik disk ödemi*

ÇUKUROVA NÖROLOJİK BİLİMLER DERNEĞİ

EP-23 DAVRANIŞ BOZUKLUKLARI İLE PREZENTE MOGAD OLGUSU

SAVAŞ CAN IŞIKSOY, ÖZGÜR YILDIZ ERSOY, MEHMET TAYLAN PEKÖZ, DURUHAN MELTEM DEMİRKIRAN

ÇUKUROVA ÜNİVERSİTESİ, adana

Miyelin oligodendrosit glikoprotein ilişkili hastalık (MOGAD), immunilişkili demiyelinizan ataklarla seyreden, santral sinir sistemde özellikle optik sinir, beyin sapıyla medulla spinalisi etkileyen bir hastalıktır. Klinikte akut dissemine ensefalomiyelit (ADEM), tek/çift taraflı optik nevrit, transversmiyelit atakları izlenir. Çalışmamızda ön planda görme kaybı, davranış bozukluklarıyla başvuran ve tetkikler sonucu MOGAD tanısı alan olgu sunulmaktadır.

Sistemik hastalığı olmayan 28Y/K, 3 aydır baş ağrısı, 1 haftadır artan görme kaybı ve uygunsuz davranışlar şikayetiyle kliniğimize başvurdu. Başvurusundan 2 ay önce ÜSYE öyküsü mevcuttu. Muayenesinde, bilinç hafif apatik, zaman oryantasyonu kısmen etkilenmişti. Dizartri ve meningeal irritasyon yoktu. Sağda papilödem, sağ gözde total vizyon kaybı, solda ışık persepsiyonu düzeyinde vizyon saptandı. Sağ NLO silikti, solda ardışık hareketler hantaldı, yürüyüşü hafif ataksikti, tandem yapamıyordu. Sosyal sınır ihlalleri şeklinde disinhibe ve pueril davranışları, aralıklı cinsel içerikli konuşmaları oluyordu. Ayrıca aynı şeyleri tekrar anlatıyordu.

Serebral MR'da mezensefalonla diensefalonda yamalı kontrastlanan yaygın bilateral lezyonlar, serebellumda sınırları düzensiz lezyon mevcuttu. Diffüzyon MR normaldi. Bulgularla postenfeksiyöz ensafalit düşünüldü. Ayırıcı tanıda demiyelinizan-enfeksiyon hastalıklar, paraneoplastik süreçler, otoimmün ensefalit ve romatizmal hastalıkların dışlanması planlandı. BOS içeriği normaldi. SSS enfeksiyonu dışlandı. Pulse prednol 1.5 gr/gün, 5 gün verildi. Uygunsuz davranışları kısmen azalmıştı, vizyonda ılımlı düzelme vardı, plazmaferez yapılması planladı, 7 seans uygulandı. Enfeksiyöz, vaskülitik testleriyle limbik-ensefalit paneli negatifti. OKB tip 1 negatif, Anti MOG Ig G(1/100) pozitifti. Son nörolojik muayenesinde psikiyatrik yakınmaları ve serebellar bulguları düzelmişti. Vizyonda kısmi düzelme oldu, her 2 gözle 5 mt bulanık, sağ 1 mt sol 2 mt net parmak sayabiliyordu.

Davranış bozuklukları, psikiyatrik semptomlar MOGAD'da nadir bildirilen prezentasyonlardır. Olgumuzda, ilk aşamada öykü ve MR bulgularıyla postenfeksiyöz ensefalit düşünülmüş, yapılan tetkikler sonucunda MOGAD tanınmıştır. Olgumuz üzerinde akut, subakut başlangıçlı nöropsikiyatrik tablolar söz konusu olduğunda MOGAD'ın ayırıcı tanıda düşünülmesi gerektiğini vurgulamak isteriz, çünkü MOGAD kendine özgü immünsüpresif tedavi planı gerektirebilen ve tekrarlama özelliği olan bir hastalıktır.

Anahtar Kelimeler: *MOGAD, Davranış Bozukluğu, MOGAD nadir prezentasyonu*

EP-25 AĞRILI TONİK SPAZMLAR MS'TE Mİ, NÖROMİYELİTİS OPTİKADA MI DAHA SIK GÖRÜLÜR?

AZİZE İPEKBAYRAK
ZİLE DEVLET HATANESİ, Tokat

AMAÇ: Ağrılı tonik spazmlar, ekstremitede saniyeler ile dakikalar arasında süren, ani başlangıçlı ve şiddetli ağrıyla seyreden istemsiz kasılmalardır. İlk kez 1958'de multipl skleroz (MS) hastalarında tanımlandıkları için uzun süre bu hastalığa özgü kabul edilmişlerdir. Ancak son yıllardaki çalışmalar, bu spazmların nöromiyelitis optika spektrum bozukluğunda (NMOSD) belirgin biçimde daha sık görüldüğüne ve iki hastalığın ayrımında değer taşıdığına işaret etmektedir. Bu çalışmada spazmların iki hastalıktaki sıklığı, ortaya çıkış zamanı, tanısal değeri, hasta üzerindeki yükü ve tedavi yanıtı derlenmiştir.

YÖNTEM: PubMed'de 6 Eylül 2026'da "tonic spasm" ve "neuromyelitis optica" terimleri başlık ve özet düzeyinde birlikte tarandı (53 kayıt; 27'si 2021-2026). MS karşılaştırması için "multiple sclerosis" ile birlikte geçen kayıtlar ayrıca tarandı (15 kayıt; 5'i 2021-2026). Sıklık bildiren altı kohort, bir tanısal skor çalışması ve iki olgu sunumu olmak üzere dokuz çalışma değerlendirildi. Hasta verisi kullanılmadığından etik kurul onayı gerekmemektedir.

BULGULAR: Spazmlar retrospektif NMOSD kohortlarının %20-44'ünde, prospektif bir kohortta akuaporin-4 pozitif hastaların %83'ünde bildirilirken, karşılaştırmalı tek çalışmada MS hastalarında %2,9 oranında saptanmış; miyelit sonrası spazmların NMOSD için özgüllüğü %98,7'dir. Uzun segmentli miyelitte spazm varlığı akuaporin-4 pozitifliğinin bağımsız öngörücüsüdür (olasılık oranı 45,6); bu bulguyu içeren dokuz maddelik bir skor pozitifliği %85 duyarlılık ve %95 özgüllükle öngörmektedir. Spazmlar hemen daima miyelit atağını izleyen iyileşme döneminde, ortalama 30-48 gün sonra başlamakta, nadiren ilk belirti olabilmektedir. Spazmlı hastaların yarısından fazlasında saatte birden sık tekrarlamakta, %97'sinde günlük yaşamı bozmakta ve %92'sinde tedavi gerektirmektedir. Spazmlı hastalarda yıllık atak oranı daha yüksektir. Karbamazepin ve okskarbazepin gabapentine üstündür; ancak prospektif veriler hastaların yaklaşık yarısında spazmların semptomatik tedaviye rağmen sürebildiğini göstermektedir.

SONUÇ: MS'e özgü sanılan ağrılı tonik spazmlar aslında NMOSD'nin güçlü bir klinik işaretidir ve hastalık aktivitesinin göstergesi olabilir. Miyelit sonrası ani, kısa, tekrarlayıcı ağrılı kasılmalar yeni atak veya epilepsi sanılmamalı; akuaporin-4 antikor testi, sodyum kanal blokörü ile semptomatik tedavi ve immünsüpresif tedavi geciktirilmemelidir.

Anahtar Kelimeler: *nöromiyelitis optika, multipl skleroz, ağrılı tonik spazm, akuaporin-4, ayırıcı tanı*

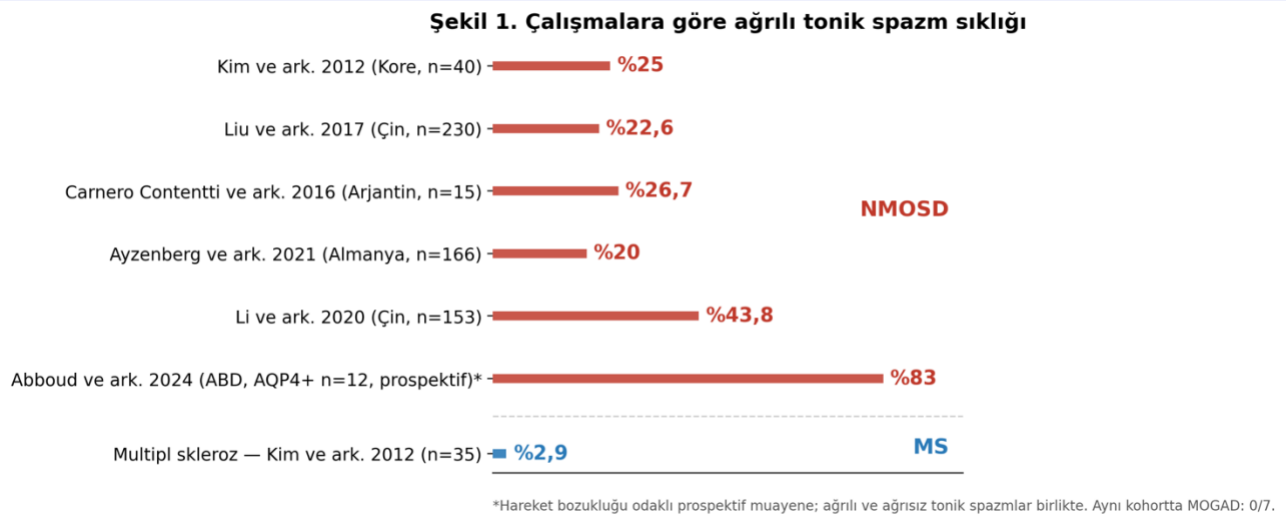

Şekil 1. Kohort çalışmalarında ağrılı tonik spazm sıklığı. Kırmızı çubuklar NMOSD, mavi çubuk MS kohortunu göstermektedir. Abboud ve arkadaşlarının prospektif çalışması ağrısız spazmları da içermektedir; aynı kohortta MOGAD hastalarında spazm saptanmamıştır.

Şekil 2. Ağrılı tonik spazmların hastalık seyrindeki yeri. Üst sırada olağan seyir: spazmlar miyelit atağından ortalama 30-48 gün sonra başlar ve yeni atak ya da epilepsi ile karışabilir. Alt sırada nadir seyir: spazmlar ilk belirti olabilir; akuaporin-4 antikorunun erken istenmesi tanıyı öne çeker.

EP-26 MENOPOZ GEÇİŞİNDE MİGRENİN DEĞİŞEN KLİNİK YÜZÜ: MENOPOZ EVRESİ VE EŞLİK EDEN BELİRTİLER ÜZERİNE HIZLI KAPSAM DERLEMESİ

HANDAN DEMİROĞLU
BAĞIMSIZ ARAŞTIRMACI, HEMŞİRE, ADANA

Amaç: Perimenopozdaki hormonal değişkenlik migrenin seyrini etkileyebilir; vazomotor belirtiler, uyku sorunları ve duygu durum değişiklikleri de migrene eşlik edebilir. Bu derlemenin amacı, menopoz evresi ile bu eşlik eden belirtilerin perimenopozda değişen migrenin değerlendirilmesindeki klinik önemine ilişkin mevcut kanıtları incelemektir.

öntem: PubMed, 5 Eylül 2026 tarihinde (“perimenopause”[Title/Abstract] OR “menopausal transition”[Title/Abstract] OR “postmenopause”[Title/Abstract]) AND “migraine”[Title/Abstract] sorgusuyla tarandı. 2016–2026 döneminde kadınlarda menopoz evresini veya ilişkili belirtileri tanımlayan ve migreni temel klinik ya da biyolojik değişken olarak inceleyen özgün insan araştırmaları dahil edildi. Derlemeler, görüş yazıları, olgu sunumları ve protokoller dışlandı. Belirlenen 32 kayıttan sekiz çalışma değerlendirmeye alındı. Yalnızca yayımlanmış veriler kullanıldığından etik kurul onayı gerekmemiştir.

Bulgular: Örneklem büyüklükleri 45–4.825 arasında değişen sekiz çalışmanın yedisi kesitsel veya olgu-kontrol tasarımında, biri boylamsaldı. Büyük bir toplum örnekleminde perimenopoz, premenopoza göre ayda en az 10 baş ağrısı günü görülmesiyle bağımsız olarak ilişkiliydi (düzeltilmiş odds oranı=1,42; %95 güven aralığı=1,03–1,94). Boylamsal çalışmada migren öyküsü, özellikle geç perimenopozda daha yüksek vazomotor belirti yükünü öngördü. Bir olgu-kontrol çalışmasında düşük estradiol düzeyleri daha yüksek ağrı ve migrene bağlı yeti yitimi puanlarıyla ilişkiliydi; uyku bozukluğu, yorgunluk, anksiyete ve duygudurum belirtileri migrenli gruplarda daha sıktı. Nüfus temelli başka bir çalışmada migren öyküsü bulunan kadınların %46,3’ünde ataklar menopoz sonrasında da sürmekteydi. Küçük biyobelirteç çalışmalarının bulguları heterojendi. Hiçbir çalışma, yalnızca nörolojik değerlendirme ile menopoz evresine duyarlı değerlendirmeyi hasta sonuçları açısından doğrudan karşılaştırmadı.

Sonuç: Menopoz evresi, migrenin değişen klinik tablosuyla ilişkili önemli bir bağlamdır. Bulgular, orta yaştaki migrenli kadınların değerlendirilmesinde nörolojik özelliklerle birlikte adet düzeni, vazomotor belirtiler, uyku, duygu durum ve ilaç aşırı kullanımının sorgulanmasının klinik tabloyu daha kapsamlı tanımlamaya katkı sağlayabileceğini düşündürmektedir. Ancak bu yaklaşımın hasta sonuçlarını iyileştirdiği doğrudan gösterilmemiştir. Bu yaklaşımın klinik etkisini belirleyecek ileriye dönük çalışmalara gereksinim vardır.

Anahtar Kelimeler: *Perimenopoz, menopoz, migren, vazomotor belirtiler, uyku*

EP-27 SUBAKUT PROGRESİF ENSEFALOPATİ VE PİRAMİDOSEREBELLAR BULGULARLA SEYREDEN PRİMER SANTRAL SİNİR SİSTEMİ LENFOMASI

MUSTAFA ARIK

ÇUKUROVA ÜNİVERSİTESİ TIP FAKÜLTESİ, Adana

Subakut Progresif Ensefalopati ve Piramidoserebellar Bulgularla Seyreden Primer Santral Sinir Sistemi Lenfoması

Mustafa Arık, Turgay Demir, Şebnem Bıçakçı, Çukurova Üniversitesi Tıp Fakültesi, Nöroloji Anabilim Dalı, Adana

Giriş

Subakut progresif ensefalopati, ataksi ve piramidal bulguların ayırıcı tanısında otoimmün, paraneoplastik, enfeksiyöz, vasküler, metabolik ve neoplastik süreçler yer alır. Primer santral sinir sistemi lenfoması (PSSSL), değişken klinik ve radyolojik özellikleri nedeniyle nöroimmünolojik hastalıkları taklit edebilir. Bilinç ve bilişsel etkilenmeye serebellar ve piramidal bulguların eşlik ettiği olgularda malignite olasılığı göz önünde bulundurulmalıdır. Burada başlangıçta otoimmün/paraneoplastik süreç düşünülen, stereotaktik beyin biyopsisiyle primer santral sinir sistemi diffüz büyük B-hücreli lenfoma tanısı konulan bir olgu sunulmuştur.

Olgu

Yetmiş bir yaşında erkek hasta, yaklaşık iki yıldır süren, son 2–3 ayda belirginleşen baş ağrısı, progresif yürüme güçlüğü ve dengesizlik nedeniyle değerlendirildi. Nörolojik muayenede konfüzyon, oryantasyon bozukluğu, ataksi, apati, bilateral Babinski pozitifliği ve piramidoserebellar bulgular saptandı; lateralizan motor defisit yoktu. BOS incelemesinde hafif protein yüksekliği dışında özellik saptanmadı; menenjit/ensefalit paneli ve enfeksiyöz incelemeler negatifti. EEG/video-EEG'de yaygın yavaşlama ve arka plan ritminde düzensizlik izlendi. Kraniyal MR ve MR spektroskopisinde sol periventriküler posterior beyaz cevherde T2/FLAIR sinyal değişikliği ve kolin artışı saptanarak malignite düşünüldü. Serum paraneoplastik antikor paneli negatifti. Otoimmün/paraneoplastik süreç ön tanısıyla yedi gün intravenöz metilprednizolon ve beş seans plazma değişimi uygulandı. Aspirasyon pnömonisi ve plevral efüzyon nedeniyle yoğun bakım desteği gerekti. Stereotaktik beyin biyopsisi diffüz büyük B-hücreli non-Hodgkin lenfoma ile uyumlu bulundu ve PSSSL tanısı konuldu.

Sonuç

Subakut progresif ensefalopatiye ataksi ve piramidal bulguların eşlik ettiği hastalarda ayırıcı tanı otoimmün ve paraneoplastik süreçlerle sınırlı tutulmamalı, neoplastik nedenler erken dönemde değerlendirilmelidir. Paraneoplastik antikor negatifliği PSSSL'yi dışlamaz. MR spektroskopisindeki kolin artışı malignite açısından önemli bir ipucu sağlasa da kesin tanı histopatolojik incelemeyle konulur.

Anahtar Kelimeler: *Piramidoserebellar, Subakut Progresif Ensefalopati, Primer Santral Sinir Sistemi Lenfoması,diffüz büyük B-hücreli lenfoma*

EP-28 OROBUKKAL-LİNGUAL STEREOTİPİLERLE SEYREDEN ANTİ-MGLUR5 ENSEFALİTİ: BİR OLGU SUNUMU

OMAR ALNAQEEB, MAZLUM FIRAT ALTUN, DUYGU KURT-GÖK, TAYLAN PEKÖZ, KEZBAN ASLAN-KARA, MELTEM DEMİRKIRAN

ÇUKUROVA ÜNİVERSİTESİ BALCALI HASTANESİ, Adana

Giriş: Anti-metabotropik glutamat reseptörü 5 (mGluR5) antikoruyla ilişkili ensefalit; bilişsel ve davranışsal değişiklikler, nöbetler, uyku bozuklukları ve istemsiz hareketlerle seyreden nadir bir otoimmün ensefalit türüdür. Hodgkin Lenfoma(HL) başta olmak üzere malignitelerle ilişkisi nedeniyle hastaların araştırılması önemlidir.

Olgu: Koroner arter hastalığı bulunan 71 yaşındaki kadın hastada, 6 ay önce nöroleptik veya tetikleyici ilaç kullanımı olmaksızın gelişen orobukkal-lingual stereotipiler başlamış. Başvurudan 2 ay önce tabloya apati, sözel yanıtlarda azalma ve günlük yaşam aktivitelerinde bağımlılık eklenmiş. Muayenede apati, kooperasyon ve oryantasyonda gün içi dalgalanma orobukkal-lingual stereotipiler izlendi. Belirgin parezi yoktu. EMG'de duyusal tutulumun ön planda olduğu motor-duyusal aksonal polinöropati saptandı. Kraniyal ve spinal MR'da limbik yapılar dâhil özgül patoloji saptanmadı. EEG'de yaygın yavaşlama ve zemin aktivitesinde organizasyon bozukluğu izlendi; stereotipiler sırasında iktal deşarj saptanmadı. Beyin omurilik sıvısında (BOS) inflamatuvar değişiklik yoktu. Birkaç aydır devam eden uygunsuz ADH sendromu ve ilişkili hiponatremi mevcuttu. Hiponatremi kontrollü şekilde düzeltildikten sonra nöropsikiyatrik bulgular devam etti. Enfeksiyöz, metabolik ve sistemik otoimmün nedenlerin dışlanması amacıyla yapılan incelemelerde serumda ve BOS'ta anti-mGluR5 antikoru pozitif bulundu. Paraneoplastik sebeplerin taranması amacıyla yapılan toraks-abdomen BT, mamografi, meme ve batın USG ve PET-BT'de malignite veya şüpheli lenfadenomegali saptanmadı. Hastaya İV metilprednizolon 250 mg/gün şeklinde 5 gün uygulandı; 3. günden itibaren düzelme eğilimi başladı. Ardından 0,4 g/kg/gün İV immünoglobulin 5 gün verildi. Tedavi sonrasında apati kayboldu, kooperasyon ve oryantasyon belirgin düzeldi, stereotipiler ılımlı geriledi.

Sonuç: Subakut gelişen bilişsel ve davranışsal değişikliklere orobukkal-lingual stereotipilerin eşlik ettiği hastalarda otoimmün ensefalit ayırıcı tanıda düşünülmelidir. Anti-mGluR5 ensefalitinde hareket bozuklukları bildirilmekle birlikte, belirgin orobukkal-lingual stereotipiler nadiren tanımlanmıştır. Normal MR ve inflamatuvar özellik göstermeyen BOS bulguları tanıyı dışlamaz. Nöropsikiyatrik bulguların devamlılığı, stereotipik hareketlerin iktal olmaması ve bulguların immünoterapiyle gerilemesi immün aracılı etiyolojiyi desteklemiştir. Anti-mGluR5 ensefalitinin bildirilen HL ilişkisi nedeniyle uzun dönem takip gereklidir.

Anahtar Kelimeler: *Anti-mGluR5 ensefaliti, otoimmün ensefalit, orobukkal-lingual stereotipi, hareket bozukluğu, Hodgkin lenfoma.*

EP-29 HER HIZLI İLERLEYİCİ DEMANS PRİON HASTALIĞI MIDIR?

SELEN YILMAZ, TURGAY DEMİR, ŞEBNEM BIÇAKÇI
ÇUKUROVA ÜNİVERSİTESİ TIP FAKÜLTESİ NÖROLOJİ ANABİLİM DALI, ADANA

GİRİŞ:

Nörosifiliz, Treponema pallidum etkeninin santral sinir sistemi tutulumu sonucu gelişen ve menenjit, serebrovasküler hastalık, nöropsikiyatrik bozukluklar ve demans gibi geniş bir klinik spektrumla seyredebilen enfeksiyöz bir hastalıktır. Creutzfeldt–Jakob hastalığı ise hızlı ilerleyici demans, miyoklonus, piramidal ve ekstrapiramidal bulgularla karakterize ölümcül bir prion hastalığıdır. Bu yazıda progresif kognitif yıkımla başvuran bir hasta sunulmuştur.

OLGU:

48 yaşında erkek hasta, yaklaşık iki yıl önce başlayan progresif davranış değişiklikleri, kognitif bozulma, yürüme güçlüğü ile kliniğimize başvurdu. Son iki ayda klinik hızla ilerlemiş ve hasta bağımsız yürüyemez ve beslenemez hale gelmiş, verbal iletişimi belirgin azalmış. Başvurudan iki hafta önce belirginleşen miyoklonik sıçramalar tabloya eklenmiş. Kliniğimize başvurduğunda yapılan nörolojik muayenede apati, verbal yanıtsızlık, üst ekstremitelerde miyoklonik atımlar, asimetrik piramidal bulgular ve bilateral yakalama refleksi izlendi. BOS incelemesinde total protein 68,1 mg/dl olup glukoz ve laktat normal sınırlardaydı. BOS 14-3-3 ve RT-QuIC testleri negatif sonuçlandı. Serum VDRL ve TPHA pozitifliği sonrası yapılan BOS incelemesinde VDRL(1/32) ve TPHA (1/5240) yüksek titrede pozitif saptandı. EEG'de non konvülzif status epileptikus saptanması üzerine midazolam infüzyonu uygulandı. Kontrastlı beyin MRG'de dekompanse hidrosefali, sol temporal kortikal/subkortikal FLAIR hiperintensitesi, sifiliz fokal tutulumu ile uyumlu olabilecek nodüler kontrastlanma ve leptomeningeal kontrastlanmalar izlendi.

SONUÇ:

Bu olgu, nörosifilizin hızlı ilerleyici demans, miyoklonus ve piramidal bulgularla Creutzfeldt-Jakob hastalığına benzer bir klinik fenotip oluşturabileceğini düşündürmektedir. Hızlı ilerleyici demans ayırıcı tanısında, tedavi edilebilir ve reversible olabilecek enfeksiyöz nedenlerin araştırılması önem taşımaktadır.

Anahtar Kelimeler: *Nörosifiliz, Prion, Demans*

EP-30 AKUT BİLİNÇ BOZUKLUĞUNUN AYIRICI TANISINDA BİLATERAL TALAMİK ENFARKT: FARKLI KLİNİK SEYİRLİ İKİ OLGU

GİZEM ALNAQEEB, TURGAY DEMİR, ŞEBNEM BIÇAKÇI
ÇUKUROVA ÜNİVERSİTESİ TIP FAKÜLTESİ NÖROLOJİ AD, ADANA

Giriş:

Bilateral talamik enfarktlar; hipersomnolans, bilinç düzeyinde dalgalanma, stupor veya koma ile ortaya çıkabilir. Belirgin lateralizan motor bulguların bulunmaması, klinik değerlendirmede enfeksiyöz, metabolik ve epileptik nedenlerin öncelikle düşünülmesine yol açabilir. Bu tablonun nöroanatomik temelinde bilateral paramedian talamustaki intralaminar ve mediodorsal çekirdekler ile talamokortikal uyanıklık ağının etkilenmesi yer almaktadır. Bu bildiride, bilinç bozukluğu ile başvuran ancak farklı klinik seyir gösteren iki bilateral talamik enfarkt olgusu sunulmuştur.

Olgu 1:

Kalp kapak replasmanı nedeniyle varfarin kullanan 47 yaşındaki kadın hasta, akut gelişen belirgin uykuya eğilim ve uyanmakta güçlük nedeniyle başvurdu. Son aylarda tedavisini düzensiz kullandığı ve başvuru INR değerinin 1,04 olduğu öğrenildi. Nörolojik muayenede hasta konfüze olup uyandırıldığında anlamlı yanıt veriyor, ancak uyarı kesildiğinde yeniden uykuya dalıyordu. Ek nörolojik defisit yoktu. Menenjit, ensefalit ve epileptik nedenlerin ayırıcı tanısı amacıyla yapılan BOS incelemesi ve 24 saatlik video-EEG kaydı normaldi. Difüzyon MR'da bilateral talamusta akut enfarkt ile uyumlu difüzyon kısıtlılığı saptandı. Antikoagülan tedavisi düzenlenen hastanın izleminde uyku ataklarının sıklığı ve derinliği azaldı; hasta kısmi klinik düzelme ile taburcu edildi.

Olgu 2:

Kistik fibrozis, Kartagener sendromu ve bronşiektazi tanıları bulunan, hiperkapnik solunum yetmezliği nedeniyle trakeostomili olarak yoğun bakımda izlenen 31 yaşındaki erkek hastada, daha önce çevreyle kooperasyonu iyi iken bilinç bulanıklığı ve belirgin uykuya eğilim gelişmesi üzerine yapılan nörolojik muayenede bilinç stupor düzeyindeydi ve ağrılı uyarana yüz buruşturma şeklinde yanıt alındı. Difüzyon MR'da bilateral talamusta akut enfarkt izlendi. Takiplerinde bilinç düzeyinde kötüleşme oldu. Ağır sistemik hastalık ve hemodinamik-solunumsal instabilite nedeniyle ileri vasküler görüntüleme gerçekleştirilemeden kardiyak arrest gelişen hasta kaybedildi.

Sonuç:

Bilateral talamik enfarkt, belirgin lateralizan motor bulgular olmaksızın gelişen akut bilinç bozukluğunun ayırıcı tanısında göz önünde bulundurulmalıdır. Paramedian talamik çekirdekler ile talamokortikal uyanıklık ağının etkilenmesi, hipersomnolans ve bilinç bozukluğunu açıklayan önemli bir nöroanatomik mekanizmadır. Nadir görülmesine rağmen, açıklanamayan bilinç bozukluğu ve hipersomnolans olgularında bilateral talamik enfarkt akılda tutulmalıdır.

Anahtar Kelimeler: *Bilateral talamik enfarkt, hipersomnolans, bilinç bozukluğu, paramedian talamus,*

ÇUKUROVA NÖROLOJİK BİLİMLER DERNEĞİ

EP-31 SÜPER REFRAKTER STATUS EPİLEPİKUS İLE PREZENTE OLAN OLGUDA NADİR BİR ETYOLOJİ

ABDULAMİD KAYA, TURGAY DEMİR, ŞEBNEM BIÇAKÇI
ÇUKUROVA ÜNİVERSİTESİ TIP FAKÜLTESİ, ADANA

GİRİŞ

Süper refrakter status epileptikus (SRSE), status epileptikusun yoğun bakım koşullarında 24 saatten uzun süren veya anestezik tedavinin azaltılmasıyla yeniden ortaya çıkması ile karakterize , yüksek mortalite ve morbidite ile ilişkili nörolojik bir acildir. Etiyolojisinde otoimmün, enfeksiyöz, metabolik ilaç ilişkili/toksik ve neoplastik süreçler yer alabilir. Tiyokolşikosid kullanımı ile non konvülziv status epileptikus gelişimi litaratürde bildirilmiştir. Rabdomiyosarkomlu hastalarda leptomeningeal karsinamatozis ile ilişkili SRSE oldukça nadirdir. Bu bildiride, tiyokolikosoid kullanımı sonrası gelişen SRSE gelişen, ileri incelemede rabdomyosarkom ilişkili leptomeningeal karsinamatozis saptanan bir olgu sunulmuştur.

OLGU

Otuz altı yaşında, evre dört rabdomyosarkom tanılı kadın hasta, baş ağrısı nedeniyle kendine IV tiyokolşikosoid infüzyonu başlamasında birkaç dakika sonra sekonder jeneralize nöbet gelişti. Acil serviste midazolam infüzyonuna rağmen nöbetleri devam olguya . SRSE açısından uygun tedavi verildi. Kontrastlı Serebral MR ve difüzyon MR incelemesinde verteks düzeyinde orta hatta ve interhemisferik fissürde sol hipokampal bölgede sol hipokampal bölgede lepto/pakimeningeal kontrastlanma kontrastlanmalar hafif difüzyon kısıtlanmaları ve frontal ödem izlenmiş olup ön planda lepto/pakimenengial metastaz ve kortikal ödem ile uyumlu idi .BOS protein 32,6 mg/dl, glokuz44 mg/dl(eş zamanlı kan şekeri 170mg/dl), laktat 6,37 mmol/L idi; Sitoloji kültür negatif geldi. Takiplerinin 9. gün propofol kesilmesi sonrası ekstübe edildi. Leptomeningeal karsinamatozis zemininde tiyokolşikosoid ile inküdlenen SRSE olarak tanınan olgu taburculuk sonrası 4.ay exitus oldu.

SONUÇ

SRSE etiyolojisinde ilaç ilişkili nöbetlerin yanı sıra altta yatan malignitenin santral sinir sistemi tutulumu da göz önünde bulundurulmalıdır. Tiyokolşikosid kullanımı sonrası gelişen nöbetlerde, özellikle malignite öyküsü bulunan hastalarda leptomeningeal metastaz gibi nadir ancak ciddi nedenlerin araştırılması, tanı ve tedavi sürecinin yönlendirilmesi açısından önemlidir.

Anahtar Kelimeler: *Süper-refrakter status epileptikus, Leptomeningeal karsinomatozis, Tiyokolşikosid,*

EP-32 BEHÇET HASTASINDA KRONİK BAŞ AĞRISI:MİGREN VE İLAÇ KULLANIM BAŞ AĞRISI BİRLİKTELİĞİ

AYSER SEVAL ŞEBNEM BIÇAKÇI
ÇUKUROVA ÜNİVERSİTESİ

GİRİŞ

Kronik baş ağrısı bulunan hastalarda eşlik eden sistemik hastalıklar, sekonder nedenlerin dışlanmasını gerekli kılarken primer baş ağrısı bozukluklarının gözden kaçmasına da yol açabilir. Behçet hastalığında nörolojik tutulum olasılığı nedeniyle ayrıntılı klinik değerlendirme ve uygun incelemeler önem taşır.

OLGU

Kırk dört yaşında kadın hasta, uzun süredir devam eden ve son dönemde sıklaşan baş ağrısı yakınmasıyla değerlendirildi. Öz geçmişinde Behçet hastalığı ve ankilozan spondilit bulunmaktaydı. Vücut kitle indeksi 34 kg/m^2 idi. Nörolojik muayenesi ve göz dibi değerlendirmesi normaldi. Kraniyal manyetik rezonans görüntüleme ve manyetik rezonans venografide sekonder baş ağrısını düşündürecek patoloji saptanmadı. Lomber ponksiyonda beyin omurilik sıvısı açılış basıncı 22 cmH_2O ölçüldü; beyin omurilik sıvısı incelemesi normaldi. Klinik özellikleri ve sık akut ilaç kullanımı birlikte değerlendirildiğinde hasta migren ve ilaç aşırı kullanım baş ağrısı olarak değerlendirildi.

SONUÇ

Sistemik inflamatuvar hastalığı bulunan kişilerde baş ağrısı doğrudan altta yatan hastalığa atfedilmemelidir. Sekonder nedenler uygun incelemelerle dışlandıktan sonra migren fenotipi ve akut ilaç kullanım örüntüsü ayrıntılı biçimde sorgulanmalıdır. Bu yaklaşım, gereksiz incelemelerin azaltılması ve uygun koruyucu tedavinin başlanması açısından önemlidir.

Anahtar Kelimeler: *Behçet, Migren, İlaç aşırı kullanım baş ağrısı*

EP-33 PERİFERİK GÖRÜNÜM, KORTİKAL KÖKEN: RADİAL SİNİR FELCİNİ TAKLİT EDEN KORTİKAL ENFARKTLAR: OLGU SERİSİ

BURCU ZEYBEK, TURGAY DEMİR, ŞEBNEM BIÇAKCI
ÇUKUROVA ÜNİVERSİTESİ TIP FAKÜLTESİ NÖROLOJİ ANABİLİM DALI, ADANA

Giriş :

El bileğinin aktif ekstansiyonunun yapılamaması durumu olarak tanımlanan düşük el, sıklıkla radial sinir lezyonu, brakiyal pleksus patolojileri veya servikal radikülopati gibi periferik sinir sistemi hastalıklarıyla ilişkilidir. Daha nadir olarak santral sinir sistemi lezyonlarına bağlı olarak da ortaya çıkabilmektedir. Klinik bulguların periferik sinir sistemi patolojilerini taklit edebilmesi, bu olgularda tanısal yanılgılara yol açabilmektedir. Bu bildiride, düşük el etiyolojisinin nadir nedenlerinden biri olan kortikal iskemik inme ile prezente olan dört olgunun sunulması amaçlanmıştır.

Olgular:

Olgu-1: Hipertansiyon, diabetes mellitus tanılı 65 yaşındaki kadın hasta, sağ elde ani başlayan güçsüzlük şikayetiyle başvurdu. İlk nörolojik muayenesinde sağda düşük el saptanan hastaya, emptom başlangıcının dördüncü saatinde intravenöz trombolitik tedavi uygulandı. Difüzyon MR' da solda daha belirgin olmak üzere bilateral frontopariyetal kortikal/subkortikal dağınık yerleşimli, akut iskemi ile uyumlu difüzyon kısıtlılığı gösteren odaklar saptandı

Olgu-2: Hipertansiyon, koroner arter hastalığı tanılı, asetilsalisilik asit 81mg/gün kullanmakta olan 83 yaşındaki erkek hasta, sağ elde ani gelişen gelişen güçsüzlük şikayetiyle başvurdu. Nörolojik muayenesinde Mingazzini testi pozitif olup sağda düşük el ve sağ üst ekstremitede hipoestezi mevcuttu. Difüzyon MR' da sol frontal lobda presantral girusta akut difüzyon kısıtlılığı saptandı.

Olgu-3: İskemik inme öyküsü bulunan 78 yaşında kadın hasta, iki gündür devam eden sağ elde güçsüzlük şikayetiyle başvurdu. Nörolojik muayenesinde sağda düşük el ve hemihipoestezi saptandı. Difüzyon MR'da sol periventriküler düzeyden sol geri parietal supraventriküler düzeye uzanan, akut iskemi ile uyumlu difüzyon kısıtlılığı izlendi.

Olgu-4: Hipertansiyon, diabetes mellitus ve astım tanıları ile iskemik inme öyküsü bulunan 81 yaşındaki kadın hasta, sol elde güçsüzlük şikayetiyle başvurdu. Nörolojik muayenesinde solda düşük el, sağda sekel hemiparezi bulguları mevcuttu. Difüzyon MR'da sağ korona radiata posteriorunda ve sağ presantral girusta akut iskemi ile uyumlu difüzyon kısıtlılıkları izlendi.

Sonuç:

Akut iskemik inme, düşük el ile prezente olan hastalarda nadir ancak önemli bir santral neden olarak ayırıcı tanıda göz önünde bulundurulmalıdır. Özellikle ani başlangıçlı olgularda santral nedenlerin erken dönemde tanınması, uygun akut tedavinin gecikmeden uygulanabilmesi açısından önem taşımaktadır.

Anahtar Kelimeler: *düşük el, iskemik inme,kortikal enfarkt*

EP-34 GENÇ YAŞTA PARKİNSONİZM VE OROLİNGUAL BULGULARLA BAŞVURAN VPS13A+ OLGU SUNUMU

OKAN DOĞU, HİLAL ASLAN, SEVAL AYTİMUR, SEHER BURCU KARGIOĞLU

1MERSİN ÜNİVERSİTESİ TIP FAKÜLTESİ HASTANESİ,NÖROLOJİ ANABİLİMDALI, MERSİN

AMAÇ

Otozomal resesif kalıtılan nadir görülen VPS13A ilişkili Koreakantositoz hastalığın klinik ve radyolojik özelliklerini sunmaktır.

YÖNTEM

37 yaş kadın hasta ayrıntılı nörolojik muayene,laboratuvar incelemeler,kraniyal MR görüntüleme,göz hastalıkları muayenesi,periferik kan,EEG,EMG ve genetik analiz sonuçları açısından değerlendirildi.Hastanın klinik ve aile öyküsü ayrıntılı olarak değerlendirildi.

BULGULAR

37 yaş kadın hasta yaklaşık 3 yıldır olan hareketlerde yavaşlama,davranış bozukluğu,yutma güçlüğü,geceleri uykuda konuşma,istemdışı çene hareketleri ve dudak ısırma şikayetleri bulunmaktadır.Hasta 1. Derece kuzen evliliğinden doğmuştur.Aile öyküsünde benzer durumlar görülen ablası,semptomsuz erkek kardeşi vardır.Annede kronik hastalık bulunmazken baba hipertansiyon tanılıdır.Nörolojik muayenesinde bradimimik olan hastada bilateral bradikinezinin eşlik ettiği görüldü.Dil-dudak ısırması,orofasiyolingual diskineziler çenede ve dilde tremor saptandı.Hastada DTR alınamadı.Hemogram,biyokimya,lipit düzeylerinde,tiroit fonksiyon testlerinde,kreatinkinaz düzeyinde bozukluk saptanmadı.Hasta MMT'ten 24 puan aldı.Göz muayenesinde retinitis pigmentoza saptanmadı.Periferik kan incelemesi,EEG ve EMG normal sonuçlandı.Hastanın Serebral Mr görüntülemesinde bilateral dentat nükleus,putamen,gloabus pallidus,substaia nigra ve red nükleuslarda SWI-GRE incelemede sinyal kaybı görüldü.Hastaya melatonin 1*3 mg,levadopa+benserazid 3*0,25 tablet ve tetrabenazin 1*12,5 mg başlandı.Hastaya yapılan genetik incelemede VPS13A 39.intronunda c.4863+5delG homozigot splice donör varyantı saptandı.Aile içi segregasyon analizinde astanın ablasının ve kardeşinin VPS13A varyantı açısından homozigot, asemptomatik anne ve babanın ise heterozigot taşıyıcı olduğu gösterildi.Bulgular,VPS13A hastalığının otozomal resesif kalıtım paterni ile uyumlu bulundu.

SONUÇ

Koreakantositoz kromozom 9'da (9q21) bulunan,korein proteinini kodlayan,VPS13A geni mutasyonuyla gelişen nörodejeneratif hastalıktır.Koreinin çeşitli proteinlerin işlevini kontrol ettiği düşünülmektedir.Koreakantositozdaki nöropatolojik süreç,striatumdaki mikroyapısal değişikleri,dopamin nörotransmisyonu ve metabolizmasındaki değişikleri içerir.Koreakantositoz genç erişkinlikte başlayan ilerleyici nörodejeneratif hastalıktır.Hastalarda kore,distoni,parkinsonizm,orofasiyal diskinezi,disfaji,davranışsal değişiklikler ve periferik nöropati görülebilir.Sıklıkla orofasiyalingual bölgede görülen istemsiz hareketler sonucu dizartri,disfaji,dudak-dilde yaralanmalar gelişir.Serebral MR da bazal ganglionlarda sinyal değişiklikleri,atrofi görülebilir.Olgumuzda klinik,radyolojik bulgular ve VPS13A genindeki homozigot varyant birlikte değerlendirildiğinde Koreakantositoz tanısı düşünüldü.

Genç yaşta gelişen parkinsonizm,orolingual diskinezi,kognitif ve psikiyatrik bulguların eşlik ettiği hastalarda otozomal resesif kalıtılan Koreakantosiztoz VPS13A akılda tutulmalıdır.Serebral MR'da görülen bazal ganglionlarda atrofi,sinyal değişiklikleri ve moleküler genetik inceleme tanısal süreçte önemli rol oynar.Genetik hastalıklarda aile bireylerinin taranması asemptomatik hastaların belirlenmesinde ve aile içi gelecek planlamasında önemli yol göstermektedir.

Anahtar Kelimeler: *Koreakantositoz,Parkinsonizm,Orolingual diskinezi*

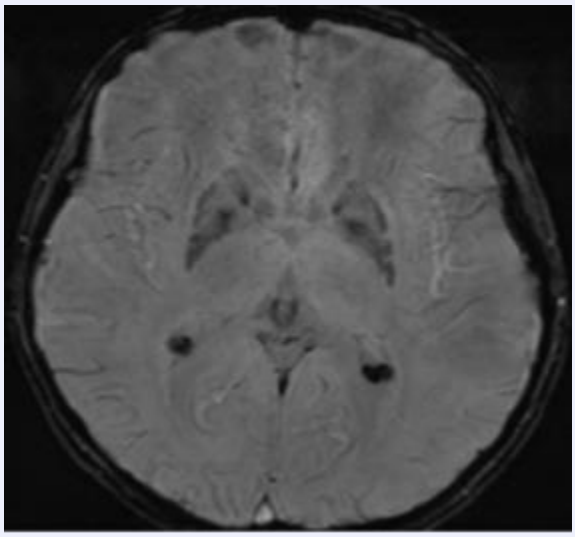

RESİM 1

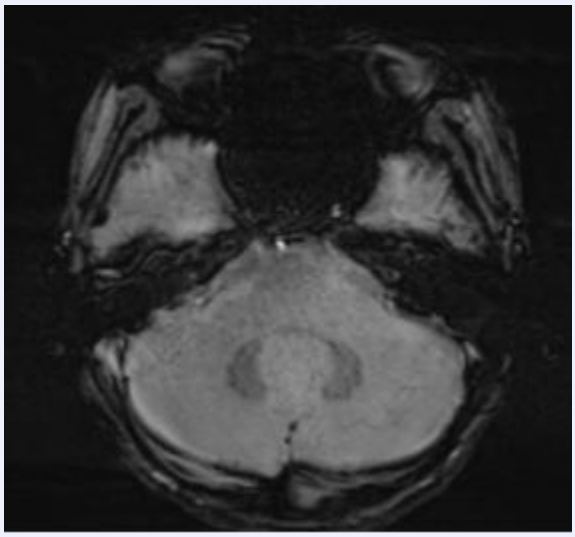

RESİM 2

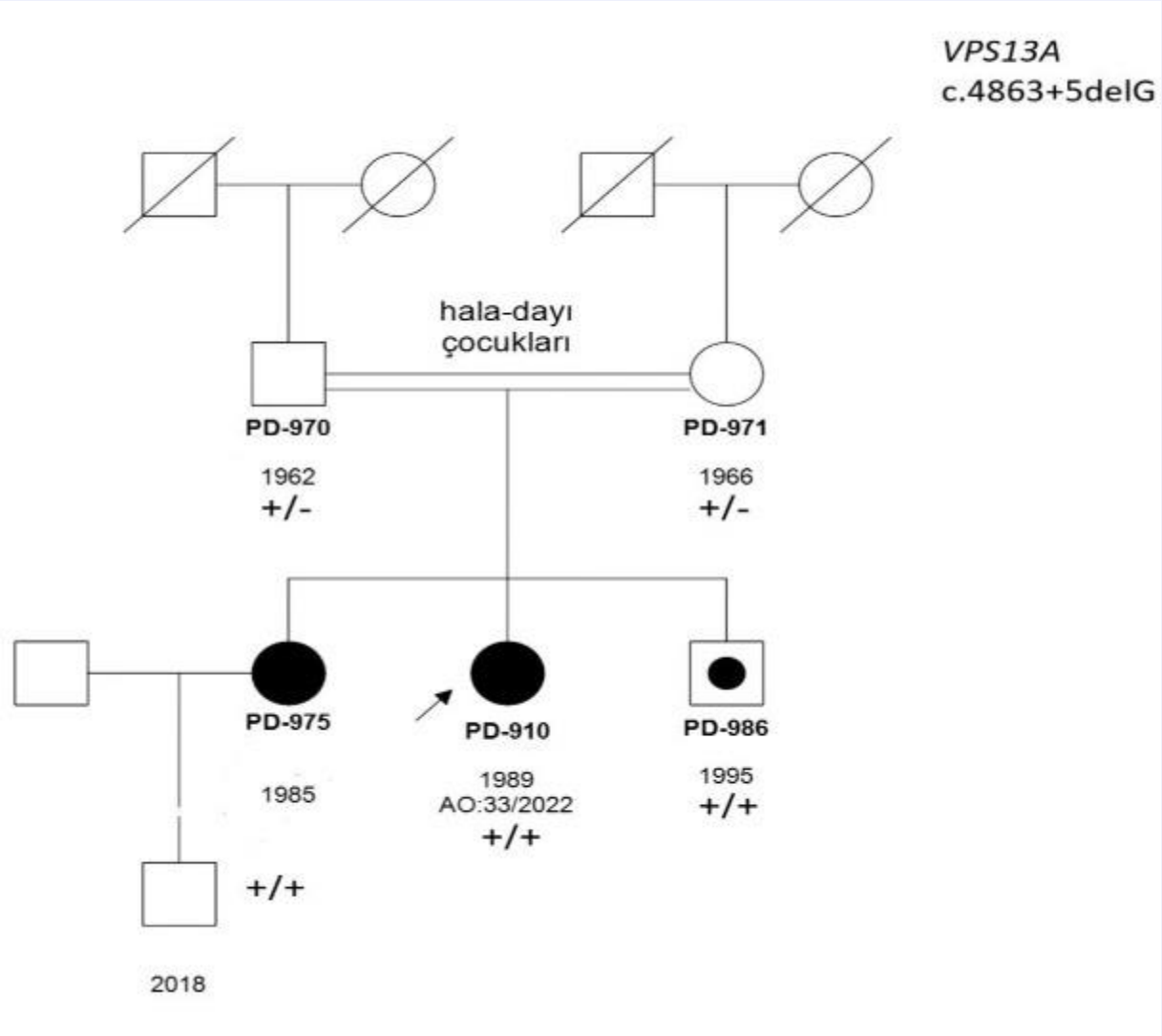
VPS13A
c.4863+5delG
hala-dayı
çocukları
PD-970
1962
+/-
PD-971
1966
+/-
PD-975
1985
PD-910
1989
AO:33/2022
+/+
PD-986
1995
+/+
+/+
2018

RESİM 3

EP-35 YENİ BİR HOMOZİGOT PARK7 VE TNFRSF9 DELESYONU İLE İLİŞKİLİ ERKEN BAŞLANGIÇLI PARKİNSONİZMİN KLİNİK VE GENETİK KARAKTERİZASYONU: OLGU SUNUMU

SEVAL AYTİMUR, HİLAL ASLAN, SEHER BURCU KARGIOĞLU, OKAN DOĞU
MERSİN ÜNİVERSİTESİ TIP FAKÜLTESİ, NÖROLOJİ ANABİLİM DALI, MERSİN

GİRİŞ

Otozomal resesif erken başlangıçlı Parkinson hastalığı vakalarının nadir bir nedeni olan PARK7 (DJ-1) mutasyonları, genellikle 40 yaş altı başlangıç, yavaş ilerleyen seyir ve levodopaya iyi yanıt ile karakterizedir; ancak literatürde atipik bulguların eşlik ettiği olgular da bildirilmektedir. DJ-1 protein fonksiyon kaybı; mitokondriyal disfonksiyon, artmış oksidatif stres ve hücre içi kalsiyum homeostazının bozulması yoluyla dopaminerjik nörodejenerasyonu tetikler. Öte yandan, son moleküler kanıtlar bitişik TNFRSF9 genini kapsayan delesyonların hastalık modifikatörleri olarak hareket edebileceğini, klasik fenotipin dışına çıkılarak atipik klinik özelliklerin ortaya çıkmasına ve tedavi yanıtlarının olumsuz etkilenebileceğini öne sürmektedir.

OLGU

Birinci derece kuzen, 5 yıllık progresif tremor ve dizartri öyküsü ile başvuran 40 yaşında bir erkek hasta değerlendirildi. Hastanın beş kardeşi olup, diğer dört kardeşinde herhangi bir nörolojik veya sistemik hastalık saptanmadı. Klinik değerlendirme; levodopa yükleme testi, beyin MRG ve tüm ekzom dizilemeyi (WES) içeriyordu. 375 mg/gün Levodopa tedavisi ani şiddetli halüsinasyonlara ve akut psikoza neden olarak tedavinin kesilmesine yol açtı. Nörolojik muayenede bilateral bradikinezi, yürümede donma , sağ elde distonik postür, bilateral istirahat tremoru ve postüral instabilite saptandı. Dikkat çekici bir şekilde, hastada gecikmiş vertikal sakkadlar ve bilateral işitme kaybı mevcuttu. Beyin MRG'de hafif serebral/serebellar atrofi izlendi. Genetik incelemede PARK7 ve TNFRSF9'u kapsayan 35.97 kb'lık yeni bir homozigot delesyon saptadı.

SONUÇ

Bu olgu; erken başlangıçlı Parkinson hastalığında klasik dopaminerjik yanıt kalıplarının dışına çıkan, erken dönemde gelişen şiddetli psikotik tablo, işitme güçlüğü ve vertikal bakış anormallikleri gibi atipik bulgularla karakterize agresif bir fenotipi göstermektedir. DJ-1 protein fonksiyon kaybının tetiklediği mitokondriyal disfonksiyon ile oksidatif stres, komşu TNFRSF9 gen delesyonunun ek modifiye edici etkileriyle birleşerek Parkinson bulgularına eşlik eden kognitif etkilenmeleri, depresyonu veya uyku bozukluklarına sebep olarak bu tablonun klinik ağırlığını arttırabileceği düşünülmektedir. Sonuç olarak sunulan bu özgün homozigot delesyon vakası, karmaşık ve atipik parkinsoniyen sendromların aydınlatılmasında geniş kapsamlı genomik analizlerin kritik rolünü vurgulamakta; nadir monogenik formlarda bireyselleştirilmiş tedavi stratejilerinin ve risk faktörü değerlendirmelerinin önemine dikkat çekmektedir.

Anahtar Kelimeler: *Erken Başlangıçlı Parkinson Hastalığı , PARK 7 mutasyonu, atipik parkinsonizm*

EP-36 ERKEN BAŞLANGIÇLI PARKİNSON HASTALIĞI , PARK 7 MUTASYONU, ATİPİK PARKİNSONİZM

DOĞA TÜFEKÇİ, ÖMER TALHA TOPÇU, OKAN DOĞU

MERSİN ÜNİVERSİTESİ TIP FAKÜLTESİ HASTANESİ, NÖROLOJİ ANABİLİM DALI, MERSİN

Amaç:

Nöroleptik malign benzeri sendrom (NMLS), antiparkinsonyen tedavinin kesilmesi veya doz değişikliği sonrası gelişen, nadir ve mortal seyredebilen bir tablodur. Bu çalışmada subfebril ateşin olduğu, otonom bulgular ve kreatin kinaz yüksekliği ile seyreden NMLS olgusu sunulmuştur.

Yöntem:

Yetmiş yaşında, on yıllık Parkinson hastalığı öyküsü olan, ateş, bilinç değişikliği ve yaygın vücut titremesiyle acil servise başvuran erkek hastanın verileri geriye dönük incelenmiştir. Başvurusundan 2 gün öncesine kadar kullandığı antiparkinsonyen tedavi levadopa/benserazid 400/100mg/gün, apomorfin hidroklorür 90 mg/gün, amantadin 300 mg/gün, pramipeksol 1,5 mg/gün ve rasagilin 1 mg/gün ile asetilsalisilik asit 100mg/gün idi, 2 gündür tedaviye uymadığı öğrenildi.

Bulgular:

Acil servise komatöz halde getirilen hastanın ateşi 37,2°C ölçüldü; pupilleri izokorik-miyotik, derin tendon refleksleri canlı, plantar yanıt bilateral fleksördü ve kas gücü belirgin azalmıştı, ancak rijidite ilk bakışta net değildi. Myoklonik atımları mevcuttu. Kreatin kinaz (CK) 4143 U/L'ye(referans aralığı <170), miyoglobin 2679 ng/ml (referns aralığı 17,4-105,7) yükseldi; beyin omurilik sıvısında menenjit ihtimali dışlandı, protein ve albumin seviyesinde yükseklik saptandı. Difüzyon manyetik rezonans (MR) görüntülemesinde sağ talamusta akut enfarkt, elektrokardiyografide Mobitz tip 1 atriyoventriküler (AV) blok ve bradikardi saptandı. Nöbet şüphesiyle levetirasetam yüklenen, kasılmaları dinmeyince midazolamla sedatize edilen hastanın tablosu NMLS ile uyumlu değerlendirildi. Dopaminerjik tedavinin yeniden düzenlenmesiyle bilinci açıldı, ateşi düştü, ekstrapiramidal bulguları geriledi; taburculukta sağ elde istirahat tremoru ve hafif rijidite kalmıştı.

Sonuç:

Parkinson hastalarında dopaminerjik tedavi öyküsüyle ateş, rijidite, otonomik disfonksiyon ve bilinç değişikliğinde NMLS akla gelmelidir. Eşlik eden talamik enfarkt ve AV blok ayırıcı tanıyı güçleştirebilse de dopaminerjik tedavinin uygun idamesi ve CK/miyoglobin takibi, mortaliteyi düşürmede en kritik basamaktır.

Anahtar Kelimeler: *Parkinson Hastalığı, Nöroleptik Malign Sendrom, Kreatin Kinaz, Rijidite, Dopamin*

EP-37 PARKİNSON HASTALIĞINDA VİCİA FABA İLİŞKİLİ AKUT DİSKİNEZİ FIRTINASI VE İNTRAVENÖZ AMANTADİN TEDAVİSİ: OLGU SUNUMU

SEHER BURCU KARGIOĞLU, HİLAL ASLAN, OKAN DOĞU

MERSİN ÜNİVERSİTESİ TIP FAKÜLTESİ, NÖROLOJİ ANABİLİM DALI, MERSİN

Giriş

Parkinson hastalığı (PH) tedavisinde altın standart olan levodopa kullanımı, hastalık süresi ve doz artışıyla birlikte motor komplikasyonlara yol açabilmektedir. Nadiren bu tablo, acil müdahale gerektiren ve hayatı tehdit edebilen şiddetli bir diskinezi fırtınasına dönüşebilir. Bu olguda, bakla (Vicia faba) tüketimi sonrası akut diskinezi fırtınası gelişen ve intravenöz amantadin ile başarılı şekilde yönetilen bir PH olgusu sunulmaktadır.

Olgu

51 yaş kadın hasta 18 yıldır erken başlangıçlı Parkinson Hastalığı ile takipli bakla tüketiminden sonra 24 saat içinde başlayan koreiform hareketler ve profüz terleme şikayetiyle acil servise başvurdu. Nörolojik muayenesinde bilinci açık ve yaygın diskinezisi mevcuttu. Laboratuvarda kreatin kinaz 369 U/L (referans değer <150 U/L) ve miyoglobin 266.2 ng/ml (14.3–65.8 ng/ml) yüksekliği saptandı harici normaldi. Hastanın öyküsünde günde 4 defa 150/37.5/200 mg/gün levodopa/karbidopa/entakapon ve akşamları uzatılmış salınımlı levodopa/karbidopa 100/25 mg kullandığı, birkaç yıl önce diskinetik şikayetler nedeniyle amantadin reçete edildiği ancak hastanın tedaviye devam etmediği öğrenildi. Hastanın mevcut dopaminerjik tedavileri kesildi. İntravenöz (İV) diazepam ve 200 mg İV amantadine infüzyonu uygulandı. İkinci günde aynı şekilde amantadin infüzyonu uygulanan hastanın kliniğinde belirgin düzelme sağlandı. Üçüncü gün hastanın diskinezileri büyük oranda gerilemişti, sol üst ekstremitede tremoru ve sağ alt ekstremitede distonisi mevcuttu. Oral amantadin 100 mg/gün ve düşük doz levodopa/benserazid 100/25 mg/gün tedavisi başlandı. Dördüncü gün eklenen düşük doz levodopa sonrasında gelişen difazik diskinezi amantadin ile kontrol altında tutuldu. Beşinci gün subkutan apomorfin tedavisi başlanan ve klinik olarak stabilize edilen hastanın poliklinik takibinde Derin Beyin Stimülasyonu (DBS) adayı olmasına karar verildi.

Tartışma ve Sonuç

Vicia faba yüksek miktarda doğal L-dopa içerir. Yapılan çalışmalarda 40 g taze baklada yaklaşık 120–130 mg levodopa bulunduğu ve bunun plazma levodopa düzeylerinde ani yükselmelere yol açabileceği gösterilmiştir. 1(Vered et al., 1997) Öte yandan; genç yaş, düşükkilo, kadın cinsiyeti diskinezi gelişimi açısından bilinen risk faktörleridir. Olgumuzda var olan bu risk faktörlerinin kontrolsüz bakla kullanımı ile alevlendiği ve diskinezi fırtınasına zemin hazırladığı düşünülmektedir. Non-kompetitif NMDA reseptör antagonisti olan amantadin, striatal glutamaterjik aşırı duyarlılığı baskılayarak anti diskinetik etki sunmaktadır. Olgumuzda oral amantadin yerine IV amantadin tercih edilmesinin temel nedeni, akut gelişen diskinezilerde hızlı ve kararlı plazma düzeyine ulaşma ihtiyacıdır. Oral kullanımda pik konsantrasyona ulaşma süresi 1–7 saat arasında değişirken, IV infüzyon, gastrointestinal emilim kısıtlılığını ortadan kaldırarak terapötik plazma düzeylerine daha kararlı ve doğrudan ulaşılmasını sağlar ve yaklaşık 2 saat içinde akut antidiskinetik yanıt elde edilmektedir.2(Verhagen Metman et al., 1998) Sonuç olarak olgumuz, bakla tüketimiyle tetiklenen ve hayatı tehdit edebilen şiddetli diskinezi fırtınalarının akut tedavisinde intravenöz amantadinin kritik önemini vurgulamaktadır.

Anahtar Kelimeler: *Parkinson Hastalığı, Vicia Faba, Amantadin, diskinezi*

EP-38 ATİPİK BİR SPG7 FENOTİPİ: SPASTİSİTE OLMAKSIZIN SEYREDEN ERKEN BAŞLANGIÇLI PARKİNSONİZM OLGUSU

SEHER BURCU KARGIOĞLU, SEVAL AYTİMUR, OKAN DOĞU

MERSİN ÜNİVERSİTESİ TIP FAKÜLTESİ, NÖROLOJİ ANABİLİM DALI, MERSİN

Giriş

Kromozom 16 üzerinde yer alan ve otozomal resesif geçişli kalıtsal spastik parapleji (HSP) ile ilişkilendirilen SPG7 geni, iç mitokondriyal zarda lokalize olan ve hücresel protein metabolizması ile kalsiyum taşınmasında kritik rol oynayan metalloproteaz proteini paraplegini kodlar. Klasik olarak SPG7 mutasyonları, ilerleyici kortikospinal yolak dejenerasyonu, alt ekstremite spastisitesi, serebellar ataksi, optik atrofi ve amiyotrofik lateral skleroz (ALS) benzeri bulgularla karakterize karmaşık bir klinik tabloya yol açar. Ancak son yıllarda yapılan genotip-fenotip korelasyon çalışmaları, SPG7 varyantlarının klinik spektrumunu genişletmiştir. Özellikle yanlış anlamlı (missense) mutasyonların, belirgin spastisite veya ataksi olmaksızın, idiyopatik Parkinson hastalığını (İPH) birebir taklit eden levodopa yanıtlı erkenbaşlangıçlı parkinsonizm (EOPD) ile ilişkili olabileceği gösterilmiştir. Bu olguda, homozigot SPG7 mutasyonu saptanan ve levodopaya hızlı diskinezi gelişimi gösteren 25 yaşındaki asimetrik EOPD olgusu, genişletilmiş aile ağacı bulgularıyla birlikte sunulmaktadır.

Olgu

Akraba evliliği yapmış ebeveynlerden dünyaya gelen 25 yaşında kadın hasta, nöroloji kliniğine bir buçuk yıldır olan sağ tarafta tutukluk, yavaşlama, el yazısında küçülme, elde titreme , telefon kullanırken zorlanma, dilde dolanma şikayetiyle başvurdu. Hastanın yapılan nörolojik muayenesinde sağ ekstremitede bradikinezi, rijidite ve sağ kol salınımında azalma saptandı. Öyküsünde sık idrara çıkma ve kabızlık şikayeti olduğu , ara sıra gece canlı rüyalar gördüğü ve hastaya daha önce yapılan levodopa/benserazid denemesinden 3 hafta sonra sağ kol ve bacakta istemsiz hareketler geliştiği öğrenildi. Aile öyküsünde anneannesindeidiyopatik Parkinson , amca ve halasında benzer klinik bulgular ve genetik incelemelerinde SPG tanıları olduğu öğrenildi. Etyolojiyi aydınlatmak amacıyla uygulanan Tüm Ekzom Dizileme (WES), Kopya Sayısı Varyantı (CNV) analizi ve Sanger dizileme süreçleri sonucunda probandda SPG7 geninde homozigot patojenik bir spilaz bölgesi (c.1324+2T>G) mutasyonu tespit edildi.

RESİM-1

Tartışma ve Sonuç

Bu vaka, homozigot SPG7 mutasyonlarının üst motor nöron bulguları veya spastisite eşlik etmeksizin, erken başlangıçlı parkinsonizm şeklinde klinik verebileceğini ve hastalığın bilinen motor fenotip spektrumunu genişlettiğini göstermektedir. Aynı mutasyonel varyantı paylaşan aile bireyleri arasında klasik spastik paraplejiden izole parkinsonizme kadar uzanan klinik değişkenlik, henüz tanımlanmamış genetik veya epigenetik düzenleyici faktörlerin varlığına işaret etmektedir. Bu doğrultuda genç yaşta parkinsonizm ile başvuran nedeni belirlenemeyen hastaların tanısal değerlendirme süreçlerine SPG7 genetik testinin dahil edilmesi büyük önem taşımaktadır.

Anahtar Kelimeler: *Parkinson Hastalığı, SPG mutasyonu, genetik, levodopa*

Aile Üyesi	Genotip	Klinik Özellik
Olgumuz	Homozigot(+/+)	Erken başlangıçlı parkinsonizm (Başlangıç yaşı 25)
Baba	Heterozigot (+/-)	Asemptomatik taşıyıcı
Anne	Heterozigot (+/-)	Asemptomatik taşıyıcı
Anneanne	Yabanıl tip (-/-)	Geç başlangıçlı idiyopatik Parkinson Hastalığı (Başlangıç yaşı 78)
Amca	Olgu ile aynı mutasyon	Parkinsoniyen ve spastik yürüyüş
Hala	Olgu ile aynı mutasyon	İzole spastik yürüyüş

Özellik	Olgumuz	Madhavi et al. (2024)	Pedroso et al. (2018)	De la Casa-Fages et al. (2019)
Genotip	Homozigot c.1324+2T>G	Homozigot c.735C>G (p.Tyr245Ter)	Heterozigot c.1529C>T & c.2069C>T	Homozigot c.1529C>T (p.Ala510Val)
Mutasyon	Splice-site null allele	Nonsense	Missense	Missense
Başlangıç yaşı	25	49	55	50
Klinik Özellikler	Klasik spastisite bulguları olmaksızın İzole asimetrik parkinsonizm, ve otonomik tutulum (kontisipasyon).	Spastisite olmaksızın , İzole asimetrik parkinsonizm (Idiopathic PD mimic), anosmi, REM uyku bozukluğu	Simetrik parkinsonizm spastik yürüyüş (HSP), dizartri, üriner inkontinans .	Parkinsonism, Pisa sendromu, tremor.
Görüntüleme	Özellik yok	Serebellar atrofi, bilateral globus pallidus hipointens	Nigrostriatal dopaminerjik kayıp DAT-SPECT	Kortikal atrofi , bilateral presinaptik denervasyon DAT-SCAN
Levodopa Yanıtı	3 hafta içinde diskinezi yanıtı	İyi yanıt	İyi yanıt	İyi yanıt